proLékaře.cz | 23.11.2026

Diabetes mellitus a glaukóm

Mária Praženicová

II. Očná klinika Slovenskej zdravotníckej univerzity, FNsP FD Roosevelta, Banská Bystrica

Abstrakt
Asociácia diabetes mellitus (DM) a primárneho glaukómu s otvoreným uhlom (POAG) je kontroverzná a často zavádzajúca pre existenciu rôznych definícií diabetes mellitus a glaukómu. Tielsch et al nadizajnovali r. 1995 štúdiu, účelom ktorej bolo prehodnotiť túto asociáciu. Výsledky štúdie asociáciu medzi DM a POAG nedokázali. Oproti tomu metaanalýza štúdií publikovaná Bonovasom et al z r. 2004 ukázala, že asociácia medzi DM a POAG bola štatisticky signifikantná. Článok prináša na podklade týchto záverov informácie o patofyziológii, klinickom obraze, liečbe a prevencii neovaskulárneho glaukómu.

Kľúčové slová: diabetes mellitus – glaukóm – neovaskulárny glaukóm – primárny glaukóm s otvoreným uhlom – POAG – tlak vnutroočný

Diabetes mellitus and glaucoma

Abstract
Association of glaucoma with diabetes mellitus (DM) and primary open-angle glaucoma (POAG) is controversial and often confusing for different definitions of diabetes and glaucoma. Tielsch et al designed study in 1995 with the purpose to review the association. Results did not confirm association between DM and POAG. In contrast, a meta-analysis of studies published by Bonovasom et al in 2004 showed significant association between DM and POAG. Article gives informations about the pathophysiology, clinical presentation, treatment and prevention of neovascular glaucoma according to previous findings.

Key words: diabetes mellitus – glaucoma – intraocular pressure – neovascular glaucoma – primary open-angle glaucoma – POAG

Úvod

Glaukóm je definovaný ako neuropatia zrakového nervu s progresívnou stratou vrstvy nervových vlákien sietnice a charakteristickými, zo straty nervových vlákien vyplývajúcimi zmenami v zornom poli pacienta. Etiologicky sa jedná o skupinu rôznych typov glaukómov [1,2].

Asociácia diabetes mellitus (DM) a primárneho glaukómu s otvoreným uhlom (POAG – primary open-angle glaucoma) je kontroverzná a často zavádzajúca, pretože existujú rôzne definície DM a glaukómu.

Roku 1995, usporiadal **Tielsch et al** štúdiu, účelom ktorej bolo prehodnotiť asociáciu DM a POAG na vzorke populácie z Baltimore Eye Survey [4]. Štúdie sa zúčastnilo celkom 5 308 obyvateľov negroidnej a europoidnej rasy. Z nich bolo 161 pacientov s diagnózou primárneho glaukómu s otvoreným uhlom. Pacienti s diagnostikovaným DM boli podľa aktuálnej liečby rozdelení do 2 skupín, a to na pacientov bez inzulínovej terapie a s inzulínovou terapiou. Prevalencia diabetu v zmysle pozitívnej anamnézy v tejto populácii bola pomerne vysoká: 10,6 % u europoidnej rasy a 17,2 % u negroidnej rasy. Diabetes bol asociovaný s vyšším vnútroočným tlakom (VOT). Rozdiel však nebol štatisticky signifikantný.

Výsledky boli nasledujúce: VOT 17,4 mm Hg u pacientov bez DM, 18,0 mm Hg s DM bez inzulínovej terapie a 17,8 mm Hg DM s inzulínovou terapiou. Diabetes nebol asociovaný s POAG. U pacientov, u ktorých bol diagnostikovaný POAG pred štúdiou, bola dokázaná pozitívna asociácia s DM (odds ratio 1,7, 95% confidence interval, 1,03, 2,86). Výberový bias môže vysvetlovať pozitívne výsledky predchádzajúcich štúdií.

Na tejto vzorke obyvateľov asociácia medzi DM a POAG dokázaná nebola.

Naopak **Bonovas**, Peponis a Filioussi v článku publikovanom v r. 2004 v Diabetes Medicine s názvom DM ako rizikový faktor pre POAG vykonali metaanalýzu 12 publikovaných štúdií medzi rokmi 1987–2001. Na základe tejto metaanalýzy vyplynulo, že asociácia DM a POAG bola štatisticky signifikantná [3].

Neovaskulárny glaukóm

Neovaskulárny glaukóm (NVG) je sekundárny glaukóm spôsobený proliferáciou fibrovaskulárneho tkaniva

proLékaře.cz | 23.11.2026

Obr. 1. Rubeóza dúhovky (archív II. Očnej kliniky SZU)

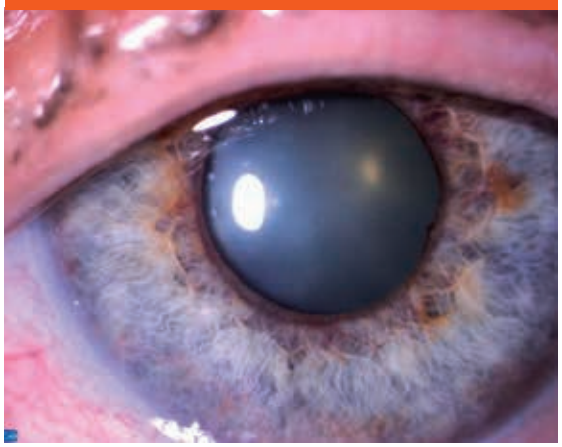

Obr. 2. Neovaskularizácie v dúhovkovo-rohovkovom uhle s fibrovaskulárnou membránou (archív II. Očnej kliniky SZU)



Obr. 3. Ektropium pigmentového listu dúhovky (archív II. Očnej kliniky SZU)

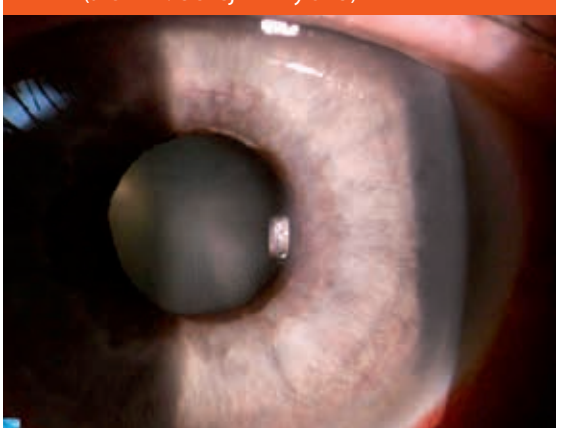

s progresívnym uzáverom rohovkovo-dúhovkového uhla.

65 % pacientov s proliferatívnou diabetickou retinopatiou (PDR) má rubeózu dúhovky, 21 % pacientov s PDR má neovaskulárny glaukóm (obr. 1).

Patofyziológia

Neovaskulárny glaukóm sa spája s rôznymi klinickými jednotkami. Pre všetky je však spoločná ischémia sietnice.

Príčinou tretiny prípadov je DM, ktorý vedie ku zhoršeniu perfúzie sietnice, v dôsledku čoho je spustená produkcia vaskulárneho endoteliálneho rastového faktoru (VEGF – vascular endothelial growth factor). Vznik NVG koreluje s kompenzáciou diabetu. Z výsledkov Diabetes Control and Complications Trial (DCCT) vyplynulo, že za 9 rokov sa NVG vyvinul u 24 % pacientov so štandardnou liečbou, v porovnaní s 8 % pacientov s intenzívnou terapiou [6].

V komorovom moku je dôležitý negatívny regulátor angiogenézy – faktor pochádzajúci z buniek retinálneho pigmentoveho epitelu (pigment epithelium-derived factor – PEDF). Jeho obsah v komorovom moku diabetikov je indikátorom progresie diabetickej retinopatie [7].

Ischémia sietnice je pravdepodobnejšia a progresívnejšia u inzulín-dependentného DM. Dochádza ku extenzii fragilnej nezrelej vaskulatúry zo sietnice a terča zrakového nervu do sklovca produkciou VEGF, ktorý difunduje cez sklovec smerom dopredu. Pri jeho koncentrácii v okolí zrenice a v rohovkovo-dúhovkovom uhle spôsobuje neovaskularizáciu z priliehavých kapilár.

Riziko vzniku NVG sa zvyšuje po operácii sivého zákalu či pars plana vitrektomii pre PDR. Operáciou sa narušia bariéry brániace difúzii angiogénnych faktorov sietnice do prednej komory.

Klinický obraz

Prvým prejavom na prednom segmente oka sú jemné, nie radiálne usporiadané nepravidelné kapiláry v okolí zrenice. Tieto nemusia byť pri vyšetrení štrbinovou lampou vo včasnom štádiu viditeľné. Pod vplyvom ďalšej koncentrácie VEGF dochádza ku vzniku fibrovaskulárnej membrány pokrývajúcej povrch dúhovky a rozširujúcej sa smerom do uhla, ktorého štruktúry prekrýva (obr. 2).

Aktiváciou myofibroblastov dochádza ku kontrakcii fibrovaskulárnej membrány, čím môže dôjsť ku ťahu na okraj zrenice a vzniku ektropia pigmentového listu dúhovky (obr. 3).

Ďalšia kontrakcia fibrovaskulárnej membrány v uhle spôsobuje kontakt periférie dúhovky s trabekulárnou trámčinou (jedna z odtokových štruktúr komorovej tekutiny v uhle) až vznik predných synechií, čo vyúsťuje v kompletný uzáver uhla. Odtok komorovej tekutiny sa znižuje , stúpa vnútroočný tlak, i keď ako kompenzačný mechanizmus sa môže objaviť zníženie tvorby komorovej tekutiny.

Vysoký VOT spolu s opuchom rohovky a tvorbou búl provokuje bolesť a zápal. Rýchlosť vzostupu VOT je variabilná, ale môže sa prejaviť aj ako akútny glaukóm so zatvoreným uhlom, t.j. zahmlené videnie, bolesť oka,

proLékaře.cz | 23.11.2026

Obr. 4. Hrubá rubeóza dúhovky so zakrvácaním na dne prednej komory (hyfémou). Oko pacienta po operácii odlúpenia sietnice, ktorá bola riešená tamponádou silikónovým olejom. Kvapka silikónového oleja prítomná v prednej komore (archív II. Očnej kliniky SZU).



hlavy, červené oko a zvracanie a pod. Pri vyšetrení štrbinovou lampou zmiešaná injekcia, edém epitelu rohovky (zarosenie rohovky), rubeóza (novotvorba ciev dúhovky), ektropium uvey (pigmentový list dúhovky povytiahnutý cez zrenicu), hyféma (hladina krvi na dne prednej komory). Pokiaľ je aj napriek opuchu epitelu rohovky možné vyšetrenie uhla goniošošovkou, nachádzame predné synechie a novotvorbu ciev v uhle segmentovú alebo cirkulárne.

Ovorený rohovkovo-dúhovkový uhol na druhom oku potvrdzuje sekundárnu príčinu uzáveru na záchvatovom oku. Nesprávna diagnóza so zámenou za primárny angulárny glaukóm vedie ku nesprávnej liečbe laserovou iridotomiou.

Vaskularizácia kapsuly šošovky a vznik cyklitickej membrány prispieva ku kontrakcii sklovca a vzniku odlúpenia sietnice (obr. 4).

Liečba neovaskulárneho glaukómu

Po potvrdení ischémie sietnice je indikovaná promptná intravitreálna aplikácia anti-VEGF nasledovaná panretinálnou fotokoaguláciou (PRP – panretinal photocoagulation) sietnice s antiglaukómovou medikáciou (betablokátory, alfa-agonisti, inhibítory karboanhydrázy), cykloplegiká, steroidy, nesteroidné antiflogistiká. Remisia ciev môže trvať 2–6 týždňov, z čoho vyplýva nutnosť opakovania aplikácie anti-VEGF. Zlatým štandardom liečby diabetickej retinopatie ostáva panretinálna fotokoagulácia. V prípade adekvátnej PRP dochádza ku remisii ciev za 3–6 týždňov. Taktiež dochádza k ústupu gonioskopicky viditeľných ciev.

V prípade nedostatočnej odozvy na anti-VEGF, PRP a maximálnu medikáciu prichádzajú do úvahy kryoretinopexia, drenážne implantáty, menej úspešná je trabekulektomia, prípadne na očiach s vizom horším ako 0,08 cyklofotokoagulácia či cyklokryoterapia.

Neovaskulárny glaukóm je dôležité liečiť aj na nevidiacom oku ako prevenciu dolorózneho glaukómu.

Prevencia

Pri vyšetrovaní rizikových pacientov je okrem merania VOT nevyhnutné opakovane robiť gonioskopické vyšetrenie. Štandardnou gonioskopiou sa odhalili neovaskularizácie v uhle u 30 zo 100 náhodne vybraných pacientov s DM, gonioangiografiou u 56 zo 100 pacientov [5].

Literatúra

1. Mincler D. Neovascular Glaucoma In: 1.Schacknow PN, Samples JR. (eds) The Glaucoma Book A Practical, Evidence-Based Approach to Patient Care. Springer: New York – Dordrecht – Heidelberg – London 2010, 40: 517–525. ISBN: 978–0-387–76699–7 (print) 978–0-387–76700–0 (on-line).

2. Mocamu C, Barăscu D, Marinescu F et al. Neovascular Glaucoma – retrospective study. Ophthalmologia 2005; 49 (4): 58–65.

3. Bonovas S, Peponis V, Filioussi K. Diabetes mellitus as a risk factor for primary open angle glaucoma: a metaanalysis. Diabet Med 2004; 21(6): 609–614.

4. Tielsch JM, Katz J, Quigley HA. Diabetes, intraocular pressure and primary open angle glaucoma in the Baltimore Eye Survey. Ophthalmology 1995; 102(1): 48–53.

5. Ohnishi Y, Ishibashi T, Sagawa T. Fluorescein gonioangiography in diabetic neovascularisation. Graefes Arch Clin Exp Ophthal 1994; 232(4): 199–204.

6. Diabetes control and complications trial research group. Progression of retinopathy with intensive versus conventional treatment in the Diabetes Control and Complications Trial. Ophthalmology 1995; 102(4): 647–661.

7. Boehm BO, Lang G, Volpert O. et all Low content of the natural ocular anti – angiogenic agent pigment epithelium-derived factor (PEDF) in-aqueous humor predicts progression of diabetic retinopathy. Diabetologia 2003; 46(3): 394–400.

MUDr. Mária Praženicová
✉ **prazenica@mail.t-com.sk**

II. Očná klinika SZU, FNsP FDR Banská Bystrica
www.fnspfdr.sk

Doručené do redakcie 27. augusta 2013
Prijaté do tlače po recenzii 2. septembra 2013