

IU Scott, HW Flynn, WE Smiddy. Diabetes and ocular disease, Past, Present and Future Therapies.

2nd edition. Oxford University Press: New York 2010. 496s. ISBN 978-0-19-534023-5

Vladimír Krásnik

Klinika oftalmológie LF UK a UN Bratislava, prednosta doc. MUDr. Vladimír Krásnik, PhD.

Kolektív 42 autorov pod edičným vedením profesorky Ingrid U Scottovej (Hershey, Pennsylvania, USA), dr. Harryho W Flynn mladšieho a dr. Williama E Smidyho (Miami, Florida, USA) publikoval v roku 2010 monografiu, v ktorá prináša momentálne najucelenejší pohľad na celú problematiku diabetu a jeho vplyvu na oko. Ide o najkompletnejšiu modernú publikáciu tohto zamerania vydanú v poslednom období. Monografia je rozdelená na 21 samostatných kapitol, ktoré podrobne rozoberajú danú tému. Veľkou prednosťou publikácie je, že jednotlivé kapitoly na seba logicky nadväzujú a vzájomne sa dopĺňajú. Publikácia je vhodne doplnená bohatou fotografickou dokumentáciou.

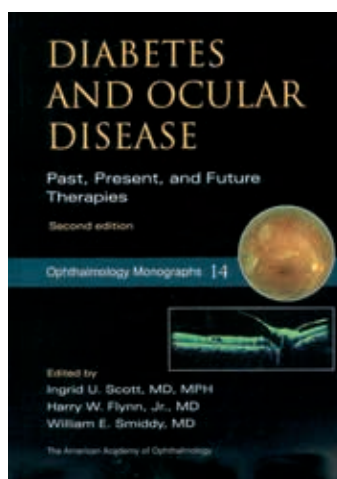
V **1. kapitole** autori pripomínajú celosvetovú alarmujúcu epidemiologickú situáciu ochorenia diabetom a jeho skorých i neskorých komplikácií a konštatujú, že incidencia a prevalencia diabetu, mikrovaskulárnych aj makrovaskulárnych komplikácií podľa Svetovej Zdravotníckej Organizácie (WHO) rastie.

2. kapitola je venovaná klasifikácii diabetickej retinopatie a jej vzťahu k zrakovým funkciám a na to nadväzujúcej dispenzarizácii pacientov s diabeticou retinopatiou.

3. a 4. kapitola sú venované histopatológii a patogenéze diabetickej retinopatie.

Kapitola 5. podrobne rozberá epidemiológiu a rizikové faktory diabetickej retinopatie. Incidencia diabetickej retinopatie stúpa o 5–10 % za rok. Hyperglykémia, hypertenzia a hyperlipidémia sú považované za najdôležitejšie rizikové faktory rozvoja diabetickej retinopatie.

Kapitola 6. pojednáva z historického pohľadu o liečbe diabetickej retinopatie: v minulom storočí prispeli zavedenie fotokoagulácie sietnice, v 40. až 50. rokoch, a pars plana vitrektómie, v 60. až 70. rokoch,



výrazne k štandardnej liečbe diabetickej retinopatie.

Kapitoly 7. a 8. sú venované fotografii očného pozadia, angiografickým vyšetreniam cievnej cirkulácie sietnice, ultrasonografickému vyšetreniu a optickej koherentnej tomografii. Klinické štúdie zaoberajúce sa liečbou diabetickej retinopatie sú podrobne rozpísané a diskutované v **9. kapitole**. Na základe doporučení viacerých odborných spoločností bol vypracovaný guideline k vyšetreniu, liečbe a sledovaniu.

V **10. až 12. kapitole** autori podrobne rozoberajú liečbu diabetickej retinopatie laserkoaguláciou, pars plana vitrektómiou a antirastovými faktormi.

Prednosťou kapitoly je, že sú veľmi jasne a podrobne rozpísané jednotlivé kritériá k tej ktorej liečbe.

Špeciálne algoritmu manažmentu diabetickeho edému makuly je venovaná **13. kapitola**. Celý algoritmus zahŕňa kompletne očné vyšetrenie, metabolickú kontrolu a správny výber liečby diabetickeho edému makuly či laserkoaguláciou, antirastovými faktormi, alebo pri špecifických indikáciách aj pars plana vitrektómiou.

Nasledujúce **kapitoly 14 a 15** sú venované manažmentu diabetickej retinopatie a manažmentu katarakty pri diabete. Vývoj diabetickej katarakty nastupuje u mladších pacientov s diabetom ako dôsledok metabolických zmien šošovky. Chirurgia katarakty u diabetikov je často spojená s progresiou diabetickej retinopatie.

Rôzne typy glaukómov, rohovkové zmeny, postihnutie zrakového nervu a ďalšie očné zmeny pri diabete sú podrobne zaznamenané v **kapitole 16**.

Kontrola hyperglykémie a glukózy, redukcia vysokého krvného tlaku signifikantne znižujú riziko progresie diabetickej retinopatie a diabetickeho edému makuly, a tým znižujú riziko straty zrakových funkcií, ako je uvedené v **17. kapitole**, na ktorú plynule

navazuje další rozbor starostlivosti o diabetického pacienta v **18. kapitole**.

Screening diabetické retinopatie je efektivní a výrazně redukuje riziko straty funkcí, ako sa uvádza v **kapitole 19**. Telemedicina je pomerne novšie zdravotné odvetvie, ktoré umožňuje pomocou výpočtovej techniky, telekomunikačných technológií elektronicky spracovávať, vyhodnocovať dáta a doporučovať ďalšie vyšetrenia, eventuálne priamo liečbu.

Budúcnosťou antiangiogenetických a antipermeabilizačných prípravkov a ich vývojom sa zaoberá **20. kapitola**. Tento trend zahŕňa správny výber liekov, ich účinnosť a potenciálnu toxicitu.

V poslednej **21. kapitole** sú uvedené abstrakty najvýznamnejších štúdií: Diabetic Retinopathy Study (DRS), Early Treatment Diabetic Retinopathy Study (ETDRS), Diabetic Retinopathy Vitrectomy Study (DRVS), Diabetes Control and Complications Trial (DCCT), Sorbinil

Retinopathy Trial (SRT), United Kingdom Prospective Diabetes Study (UKPDS), Protein Kinase C Beta Inhibitor Diabetic Retinopathy Study (PKC-DRS) a Diabetic Retinopathy Clinical Research (DRCR) Network Studies.

Uvedená publikácia svojím rozsahom, spracovaním, odporúčaniami a osobnými skúsenosťami autorov je vysoko hodnotná. Podáva ucelený obraz celej stratégie manažmentu starostlivosti o diabetika a obzvlášť pacientov s diabetickou retinopatiou a diabetickým edémom makuly.

doc. MUDr. Vladimír Krásnik, PhD.

✉ krasnik@ru.unb.sk

Klinika oftalmológie LF UK a UN Bratislava

www.fnspsba.sk

Doručené do redakcie 24. júna 2013