

Nové trendy súčasnej bariatricko-metabolickej chirurgie a ich prínos pre liečbu (pre)diabetu

New trends in current bariatric-metabolic surgery and their contribution to the treatment of (pre)diabetes

Pavol Holéczy^{1,2}, Matej Pekař^{3,4}, Marek Bužga⁵, Eva Evinová⁶

¹Katedra chirurgických oborů, LF OU, Ostrava

²Chirurgické oddělení Nemocnice AGEL Ostrava-Vítkovice a. s., Ostrava-Vítkovice

³Fyziologický ústav LF MU, Brno

⁴Chirurgické oddělení Nemocnice AGEL Třinec-Podlesí a.s., Třinec

⁵Katedra fyziologie a patofyziologie LF OU, Ostrava

⁶Gastroenterologické oddělení Nemocnice AGEL Ostrava-Vítkovice a. s., Ostrava-Vítkovice

✉ MUDr. Pavol Holéczy, CSc. | holecyp@gmail.com | www.lf.osu.cz

Doručené do redakcie 1. 11. 2022

Prijaté po recenzii 10. 11. 2022

Abstrakt

Obezita je v súčasnosti neslávne známym fenoménom v dospelaj aj pediatrickej populácii. Potvrdilo sa, že je zviazaná s mnohými komorbiditami, ktoré sú s ňou spojené rôznymi spôsobmi. Konzervatívna liečba obezity je doménou obeziológov, diabetológov, nutričných terapeutov aj psychológov. Významný podiel na konzervatívnej liečbe patrí aj odborníkom na pohybovú aktivitu. Chirurgická liečba je vyhradená pre pacientov s ťažkou obezitou a zameriava sa nielen na výrazné zníženie hmotnosti, ale aj (alebo najmä) na zlepšenie komorbidít. Sú definované štandardné chirurgické postupy, ktoré tvoria podstatnú časť vykonaných zákrokov. Do praxe sa však zavádzajú aj inovatívne (študijné) operácie a endoskopické postupy, ktorých je veľa. Z dlhodobého hľadiska však ešte nedosahujú účinnosť a trvanlivosť štandardných operácií. Cieľom tejto publikácie je predstaviť súčasné štandardné chirurgické postupy, referovať o niektorých novších chirurgických a endoskopických metódach. V neposlednej miere aj oboznámiť čitateľa s najnovšími indikačnými kritériami pre chirurgickú intervenciu.

Kľúčové slová: bariatrická/metabolická chirurgia – endoskopická bariatricia – komorbidity – ťažká obezita

Abstract

Obesity is currently an infamous phenomenon in both the adult and pediatric populations. It has been confirmed that it is connected with many comorbidities that are associated with it in different ways. Conservative treatment of obesity is the domain of obesitologists, diabetologists, nutritional therapists and psychologists. A significant part of conservative treatment also belongs to specialists in movement activity. Surgical treatment is reserved for patients with severe obesity and focuses (not only) on significant weight loss, but also, or especially, on improving comorbidities. Standard surgical procedures are defined, which form a substantial part of the procedures performed. However, innovative (study) operations and endoscopic procedures, of which there are many, are also being put into practice. However, in the long run, they do not achieve the effectiveness and durability of standard operations, yet. The aim of this publication is to introduce current standard surgical procedures and to report on some newer surgical and endoscopic ones. Last, but not least, to familiarize the reader with the latest indication criteria for surgical intervention.

Keywords: bariatric/metabolic surgery – comorbidities – endoscopic bariatrics – severe obesity

Úvod

Obezita je fenoménom modernej doby v dospelaj aj v detskej populácii. Je všeobecne známe, že počet obéznych ľudí v populácii sa celosvetovo zvyšuje. Epidémia COVID-19 nečakane poukázala na to, aký veľký problém to je [1]. Pri komplexnej liečbe obezity je nesporný efekt práce obezitológov, odborníkov na výživu, psychológov a špecialistov na fyzickú pohybovú aktivitu. V našej práci chceme predstaviť predovšetkým štandardné chirurgické výkony, ktoré sú v súčasnosti definované, a indikačné kritériá pre nich boli zverejnené v záväzných odporúčaniach v roku 2013 a inovované v roku 2020 [2,3]. Jednoducho povedané, chirurgická intervencia je podľa nich indikovaná u pacientov s BMI ≥ 40 kg/m², u pacientov s BMI ≥ 35 kg/m² s prítomnými komorbiditami a tiež u pacientov s BMI ≥ 30 kg/m² s diabetes mellitus 2. typu alebo artériovou hypertenziou s nedostatočnou kompenzáciou. Musí sa preukázať systematické dlhodobé úsilie o zníženie hmotnosti a pacient musí byť schopný dlhodobo spolupracovať s lekárskeým tímom. Doslova len pred pár dňami boli vydané aktualizované odporúčania pre chirurgickú liečbu obezity, ktoré budú publikované v časopisoch SOARD a Obesity Surgery [4]. Podľa nich sa indikačná hranica znižuje o 5 jednotiek BMI a odpadá aj vekové ohraňenie 18 až 65 rokov. Pochopiteľne, u pacientov v hraničnom veku je nevyhnutné precízne individuálne zhodnotenie multidisciplinárnym tímom. Definovaný je aj postup prípravy pacienta na bariatrickú/metabolickú operáciu. Cieľom tejto práce je uviesť štandardné operačné postupy a stručne informovať o novších metódach, chirurgických a endoskopických, zavedených či zavádzaných do praxe.

Bariatrická/metabolická chirurgia

Bariatrická chirurgia je známa ako účinný prostriedok na liečbu ťažkej obezity viac ako 60 rokov. Cieľom operácií bolo predovšetkým zásadné zníženie nadváhy. Na začiatku 21. storočia sa stáva známym nový termín – metabolická chirurgia. V zásade nejde o iné typy operácií, ale termín metabolická chirurgia zdôrazňuje význam chirurgického výkonu nielen na zníženie hmotnosti, ale aj (alebo najmä) na zlepšenie komorbidít súvisiacich s obezitou, najmä diabetes mellitus 2. typu (DM2T). Všetko podstatné v tejto oblasti, vrátane štandardných operácií, je uvedené v Európskych medzinárodných odporúčaniach pre metabolickú a bariatrickú chirurgia a ich zmenách [2,3]. Boli definované aj štandardy bariatrickej/metabolickej chirurgie, ktoré opisujú technické podrobnosti správneho vykonávania týchto postupov [5]. Za štandardné chirurgické výkony sa považujú rukávová resekcia žalúdka, žalúdočný bypass v modifikácii Roux-Y alebo v modifikácii s jednou anastomózou, bandáž žalúdka, biliopankreatická diverzia a chirurgický výkon nazývaný SADI-S (duodenoileálna anastomóza s rukávovou resekciou – Single Anastomosis Duodeno-Ileal with Sleeve gastrectomy). Rukávová resekcia žalúdka a žalúdočný bypass predstavujú prakticky 95 % všetkých operácií vykonávaných na celom svete. Najbežnejším

postupom podľa registra Medzinárodnej federácie pre chirurgiu obezity a metabolických chorôb (IFSO – International Federation for the Surgery of Obesity and metabolic disorders) je rukávová resekcia žalúdka (46,0 %), Roux-Y gastrický bypass (38,2 %), žalúdočný bypass s jednou anastomózou (OAGB – One Anastomosis Gastric Bypass) – 7,6 %. Bandáž žalúdka tvorila 5 % intervencií. Keď spočítame modifikácie žalúdočného bypassu, vidíme, že rukávová resekcia a žalúdočný bypass sa vykonávajú v takmer rovnakom percente [6]. V Českej republike je situácia iná. Dominantným výkonom je tu rukávová resekcia, o čom svedčí publikácia, ktorú uverejnili Kasalický et al [7]. Novšie komplexné štatistiky neboli v Českej republike zverejnené. Špecifické je pracovisko kliniky OB, ktorá uprednostňuje laparoskopickú žalúdočnú plikáciu [8], zatiaľ čo iné pracoviská, ako je naše, túto metódu opúšťajú. Na Slovensku je rukávová resekcia taktiež dominantným výkonom, hoci komplexné štatistiky neboli publikované.

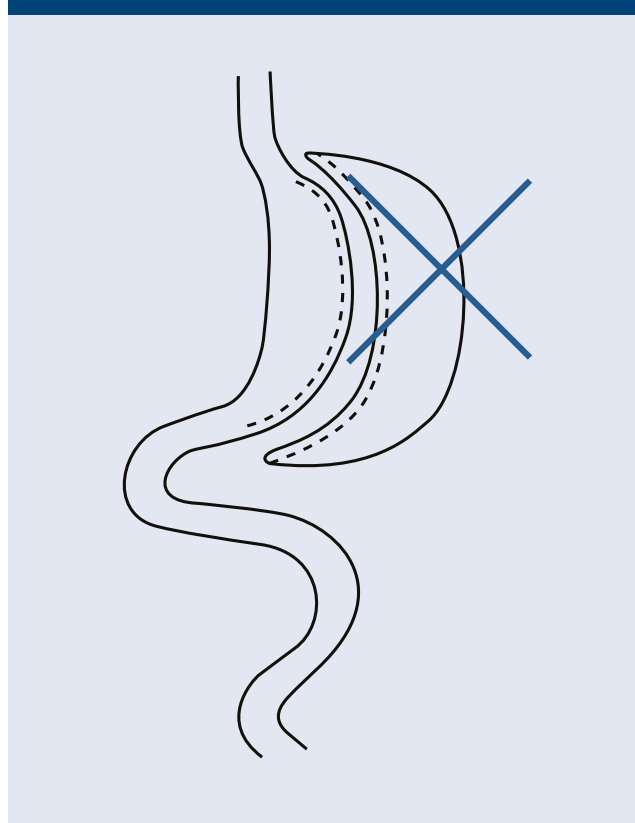
Štandardné bariatrické/metabolické operácie

Vzhľadom na situáciu v Českej republike a na Slovensku v oblasti bariatrickej/metabolickej chirurgie predstavíme postupy, ktoré sa vykonávajú najčastejšie, a preto je možné stretnúť sa s pacientom po takejto operácii v praxi. Všetky operácie sa primárne vykonávajú laparoskopicky.

Rukávová resekcia žalúdka

Princípom operácie je zmenšenie žalúdka vykonaním vertikálnej resekcie pozdĺž malého zakrivenia žalúdka,

Obr. 1 | Rukávová resekcia žalúdka

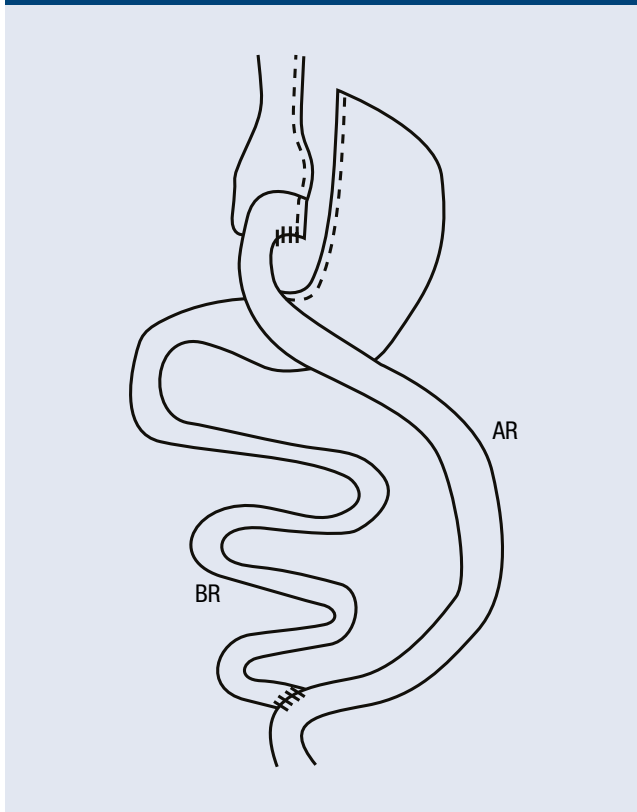


zvyčajne na zavedenej 36F-sonde. Tým sa zmenší objem žalúdka na približne 100–150 ml (obr. 1). Okrem zníženia objemu žalúdka prispievajú k účinku chirurgického výkonu aj hormonálne zmeny, predovšetkým zníženie hladiny orexigénneho hormónu grelínu [9]. Určitou slabinou tejto operácie je pomerne častý výskyt gastroezofageálneho refluxu alebo Barrettovho pažeráka. Predoperačne známy Barrettov pažerák je špecifickou kontraindikáciou rukávovej resekcie žalúdka [10].

Žalúdočný bypass v modifikácii Roux-Y

Operácia pozostáva z vytvorenia malého žalúdočného rezervoára (pouch) z proximálnej časti žalúdka s objemom asi 20 ml. Vo vzdialenosti 100–150 cm od Treitzovho ligamenta (od začiatku tenkého čreva) sa tenké črevo pretína a táto časť tvorí tzv. biliárne rameno. Ďalej sa odmeria 100–150 cm tenkého čreva a v tomto bode sa tenké črevo prišije ako entero-entero-anastomóza k takzvanému alimentárnemu ramenu. Proximálny koniec tenkej slučky sa našíva na žalúdočný pouch ako gastro-enteroanastomóza (obr. 2). Účinok na redukciu hmotnosti a zlepšenie komorbidít, najmä na DM2T, je takmer identický s rukávovou resekciou žalúdka. Výhodou bypassu je menšia spotreba antidiabetík, čo predstavuje určitý ekonomický bonus. Nevýhodou žalúdočného bypassu v porovnaní s rukávovou resekciou alebo žalúdočnou plikáciou je potreba celoživotnej substitúcie iónov a vitamínov [11]. To platí pre všetky bypassové operácie v akejkoľvek modifikácii.

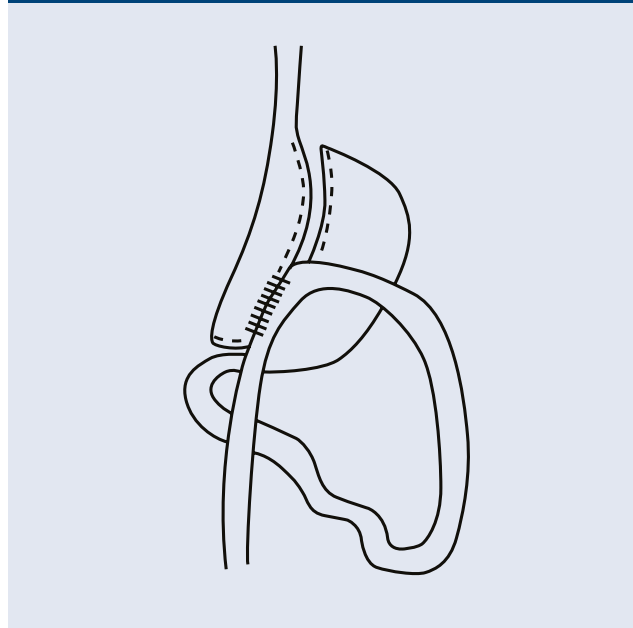
Obr. 2 | Roux-Y gastrický bypass



AR – alimentárne rameno BR – biliárne rameno

Žalúdočný bypass v modifikácii s jednou anastomózou
Princípom činnosti je vytvorenie žalúdočného pouch, ktorý je dlhší ako v modifikácii Roux-Y, ale je veľmi úzky. Žalúdok sa najprv priečne pretína na úrovni vranej nožky (incisura angularis). Pouch sa vytvorí podobným spôsobom ako pri rukávovej resekcii preťatím žalúdka proximálne pozdĺž 36F-sondy. Potom sa prišije jednoduchá gastroenteroanastomóza side-to-side vo vzdialenosti 200 cm od ligamentum Treitz (obr. 3). Postup je jednoduchší ako predchádzajúci typ výkonu a jeho vplyv na redukciu hmotnosti a metabolické účinky je prakticky identický [12].

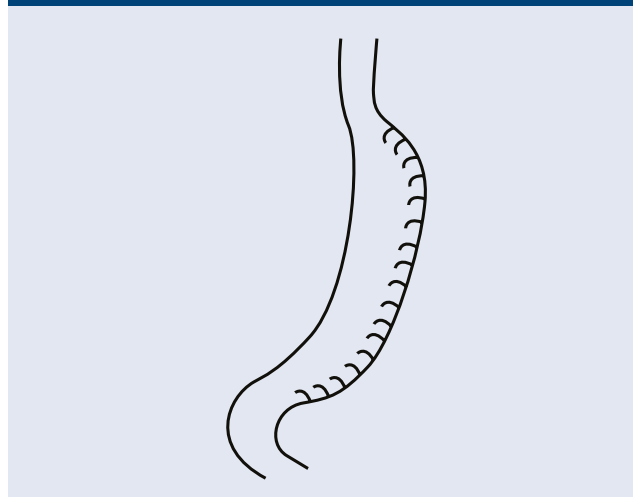
Obr. 3 | Žalúdočný bypass s jednou anastomózou



Žalúdočná plikácia

Ako už bolo spomenuté vyššie, toto je špecifická črta Českej republiky vďaka jej skúsenostiam s veľkou skupinou pacientov OB kliniky [8]. Princíp operácie je, podobne ako pri rukávovej resekcii, zmenšenie objemu

Obr. 4 | Žalúdočná plikácia

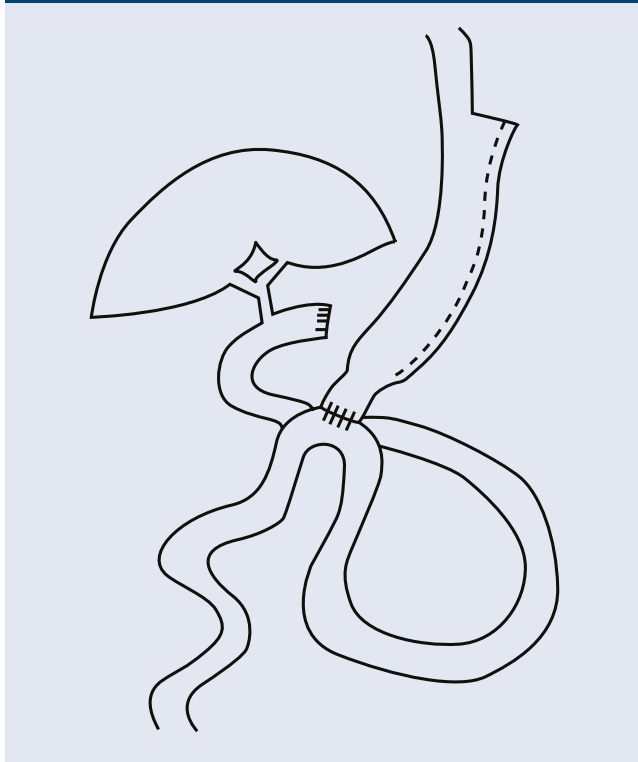


žalúdka na rádovo 100–150 ml. Zmenšenie objemu sa dosiahne invertovaním (plikáciou) veľkého zakrivenia žalúdka po jeho mobilizácii (obr. 4). Zníženie hmotnosti je o niečo nižšie v porovnaní s rukávovou resekciou. Aj keď je operácia reverzibilná, naše skúsenosti ukazujú, že reoperácia po zlyhaní plikácie môže byť dosť ťažká a percento zlyhania je vyššie pri ako pri rukávovej resekcii.

SADI-S

Single Anastomosis Duodeno-Ileal bypass with Sleeve-gastrectomy (SADI-S) je relatívne nová operácia, ktorú propagujú španielski autori [13] a ktorá je technicky jednoduchšia ako biliopankreatická diverzia. V prvej fáze operácie sa vykoná rukávová resekcia žalúdka (pozri vyššie), potom sa dvanásťnik pretne a na dvanásťnik sa našije enteroanastomóza. Miesto, v ktorom je tenké črevo spojené s duodénom, je vzdialené 250–300 cm od ileocécálneho spojenia (obr. 5). Tým sa dosiahne kombinácia reštrikcie príjmu potravy s určitým stupňom malnutrície, vďaka čomu je táto operácia veľmi efektívna. Častejšie ako primárny výkon sa SADI-S používa ako sekundárny postup po zlyhaní pôvodnej rukávovej resekcie.

Obr. 5 | SADI-S

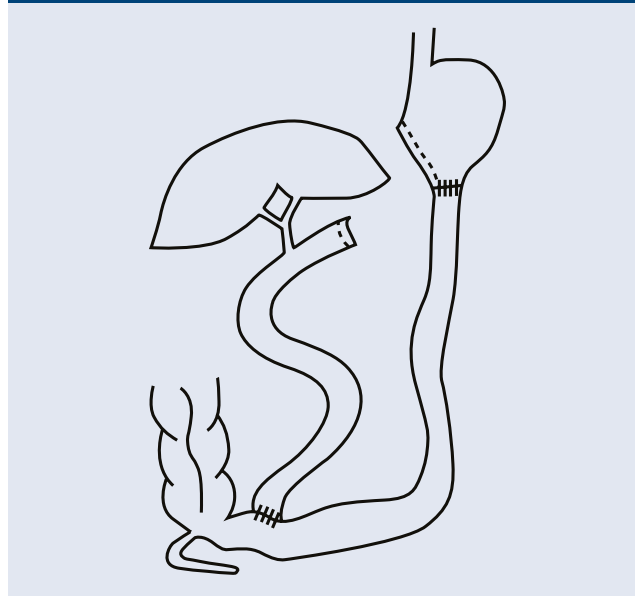


Biliopankreatická diverzia

Je to typ chirurgického výkonu, ktorý sa podobá žalúdočnému bypassu v modifikácii Roux-Y spojením tenkého čreva, ale takzvaný spoločný kanál, t. j. časť tenkého čreva, v ktorej prebieha rezorpcia všetkých živín, je výrazne kratšia ako pri žalúdočnom bypassu (obr. 6). Účinok operácie je teda výraznejší, ale kvalita života je

horšia a existuje vyššie riziko podvýživy. Dnes sa vykonáva na celom svete v minimálnych počtoch [6,14].

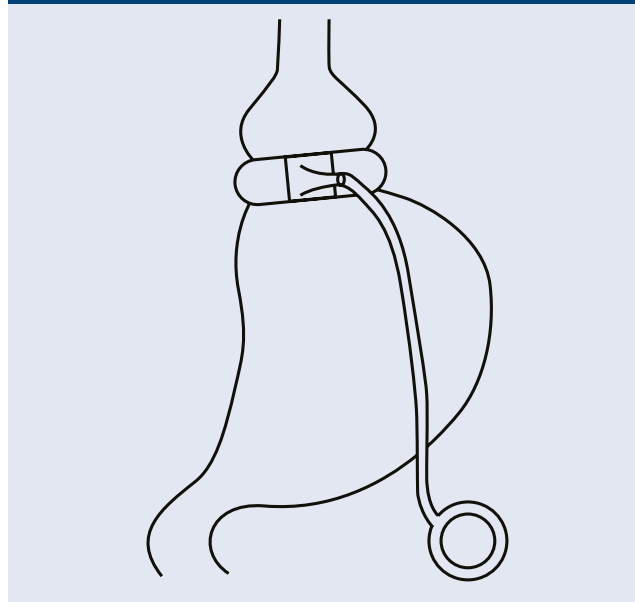
Obr. 6 | Biliopankreatická diverzia



Adjustabilná bandáž žalúdka

Ide o výkon, ktorý bol v Európe populárny na prelome tisícročí, ale teraz sa postupne vytráca, pretože iné operácie sú v konečnom dôsledku efektívnejšie [15]. V Českej republike aj na Slovensku je však stále dosť pacientov, ktorí podstúpili túto operáciu. Princípom operácie je vytvorenie malého žalúdočného rezervoára aplikáciou silikónového krúžku tesne pod kardioezofageálnym spojením, čím sa dosiahne obmedzenie príjmu potravy (obr. 7). Veľkosť bandáže sa nastavuje naplnením balónika na vnútornej strane bandáže, ktorý je spojený s komôrkou umiestnenou v podkoží brušnej steny, cez ktorú sa aplikuje fyziologický roztok.

Obr. 7 | Adjustabilná bandáž žalúdka

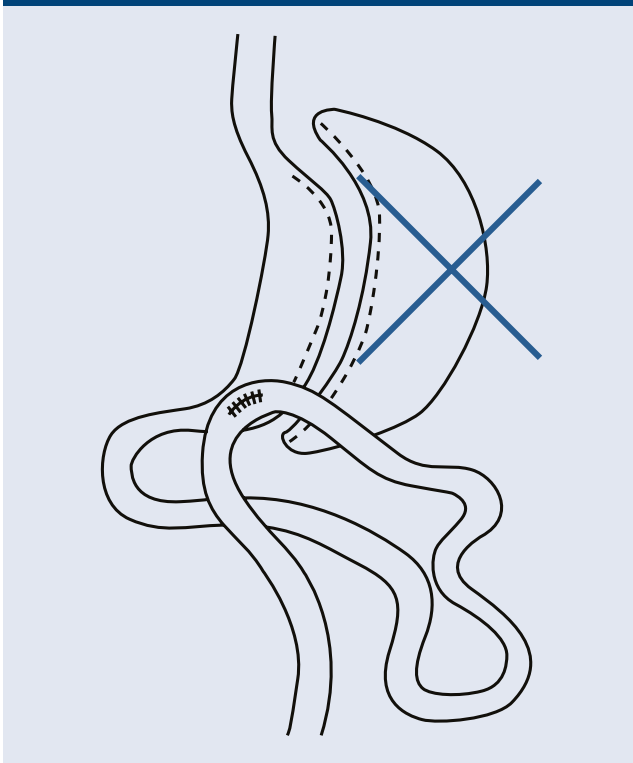


Nové postupy

Solitárna gastroenteroanastomóza s rukávovou resekciou

Solitárna gastroenteroanastomóza s rukávovou resekciou (SASI – Single Anastomosis Sleeve Ileal/Jejunal bypass) sa postupne dostáva do klinickej praxe, ale zatiaľ nie je uznaná ako štandardný postup [16]. S touto operáciou sú v Českej republike ešte len limitované skúsenosti s výnimkou pracoviska Turnov. Skúsenosti boli zatiaľ referované len na odborných konferenciách, ale zatiaľ neboli publikované. V zásade ide o kombináciu rukávovej resekcie, ku ktorej je pripojená jedna anastomóza tenkého čreva, podobná SADI-S, ale priechod cez dvanásnik je ponechaný. Spojka je vsítá do oblasti žalúdočného antra (obr. 8). Je to tiež kombinácia reštrikcie a malnutrie. Výhodou tejto operácie v porovnaní s inou bypassovou operáciou je zachovanie priechodu cez dvanásnik, a tým zachovanie prístupu k žlčovým vodom v prípade potreby endoskopie, čo môže byť významné, keď je potrebné liečiť litiázu alebo iné ochorenia extrahepatálnych žlčových ciest.

Obr. 8 | SASI

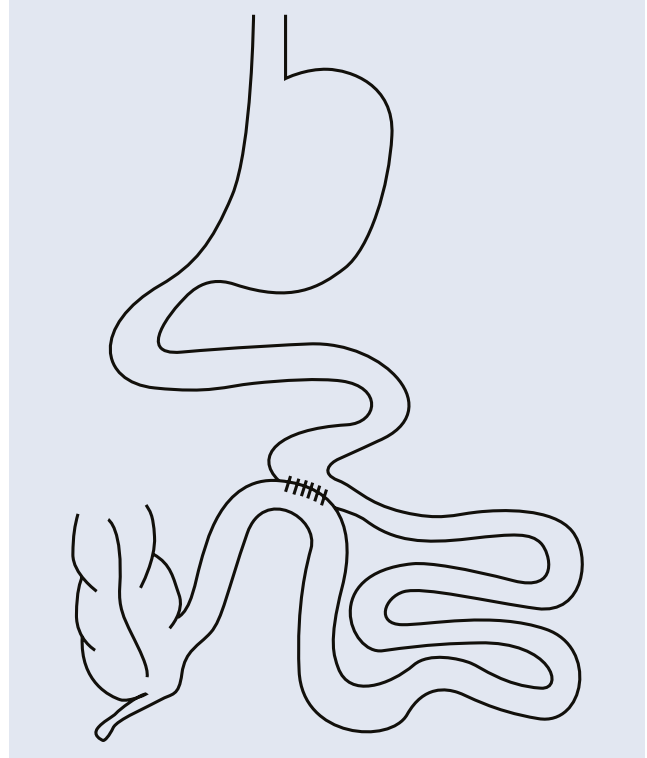


Študijné operácie

V tomto bode chceme spomenúť postupy, ktoré boli vykonané v štúdiách s primárnym cieľom lepšie kompenzovať DM2T. Takmer v rovnakom čase boli publikované 3 štúdie, ktoré prezentovali výsledky s „jednoduchou“ operáciou, ako ju nazval jeden z autorov [17]. Názov operácie je parciálna jejunálna diverzia. V zásade ide o vytvorenie entero-enteroanastomózy na tenkom čreve, a tým rozdelenie prechodu chymu na dve cesty

(obr. 9). Časť chýmu prechádza cez celé tenké črevo a časť chýmu cez spojku, čo vedie ku kontaktu nestráveného chýmu so sliznicou distálneho ilea, a to vedie k zmenám v pôsobení gastrointestinálnych hormónov. Konečným výsledkom je zlepšenie citlivosti na inzulín a zlepšenie kompenzácie DM2T, alebo dokonca jeho vyliečenie. Melissas a Fried vykonávali operácie laparoskopicky, Machytka endoskopicky: pod laparoskopickou kontrolou pomocou dvoch endoskopov zaviedli magnetické osemuholníky, ktoré tlakom magnetov vytvorili fistulu, a tým vlastne entero-enteroanastomózu [17–19]. Nikto však nezverejnil dlhodobějšíe výsledky, takže význam nie je jasný.

Obr. 9 | Parciálna jejunálna diverzia



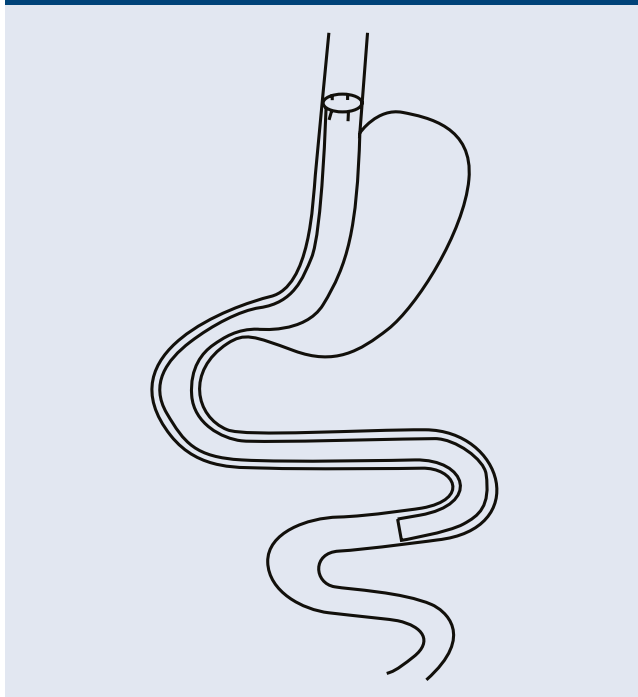
Endoskopické postupy

Komplexný prehľad súčasných endoskopických metód predstavil Dargent v roku 2016 [20]. Z rôznych typov žalúdočných balónov stojí za zmienku balónik s názvom Obalon, ktorý sa prehltnie ako malá kapsula na spojovacej trubici a naplní sa bez pomoci endoskopie. Do žalúdka je teda možné umiestniť až 3 balóny. Musí sa odstrániť endoskopicky za 6 mesiacov. Z pohľadu chirurga je optimálne využitie žalúdočného balónika u vysoko rizikových pacientov pri príprave na metabolickú operáciu. Od roku 2023 budú v Českej republike tieto výkony hrazené z verejného zdravotného poistenia na vybraných pracoviskách. Nádeje sa vkladali do endoskopických postupov, ktoré znižujú objem žalúdka šitím jeho steny, a tak napodobňujú plikáciu žalúdka vykonávanú laparoskopicky. Nevýhodou je riziko uvoľnenia stehov. Problém je v tom, že v porovnaní s chirurgicky vykonávanou rukávovou resekciou je úbytok hmotnosti menší

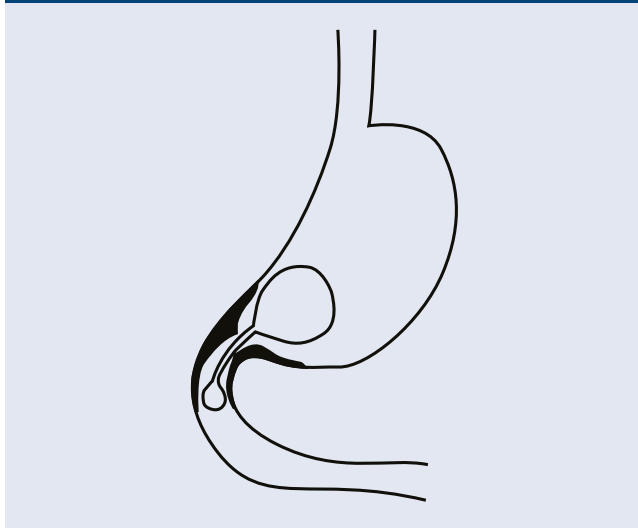
a štúdie mapujú len krátke časové obdobie, zvyčajne 12–18 mesiacov [21].

Značné nádeje sa vkladali do takzvaného duodeno-jejunálneho rukávu. Je to polyetylénová trubica (rukáv) ukotvená v oblasti pyloru pomocou kovového kruhu s háčikmi po obvode. Dĺžka rukávu je 60 cm, takže siaha až po proximálne jejunum. Tým sa zabráni kontaktu potravy so sliznicou dvanástnika (obr. 10). Napodobňujú sa teda anatomické a patofyziologické zmeny po žalúdočnom bypassse. Problém je v tom, že rukáv môže byť na mieste maximálne 12 mesiacov a potom musí byť extrahovaný. Problémom bol vyšší výskyt komplikácií, pre ktoré bola štúdia v USA zastavená, ako aj prírastok hmotnosti po explantácii rukávov. Jeho miesto v súčasnom terapeutickom armamentáriu zostáva ne-

Obr. 10 | Duodeno-jejunálny rukáv (EndoBarrier)



Obr. 11 | Transpylorické kyvadlo



jasné [22]. Na základe našich skúseností, napríklad po extrakcii bandáže alebo cielenom uvoľnení žalúdočnej plikácie, sa odvážime povedať, že prírastok hmotnosti po odstránení rukávov je nevyhnutný. Zaujímavý bol aj koncept takzvaného transpylorického kyvadla [23]. Ide o dva balónky, ktoré sú vložené endoskopicky. V žalúdku je väčší balónik spojený s menším, ktorý sa nachádza v dvanástniku. Žalúdočná časť kyvadla predlžuje evakuáciu žalúdka (obr. 11). Balónik môže byť v žalúdku a dvanástniku 12 mesiacov. Je indikovaný u pacientov s BMI 30–40 kg/m². Vo všeobecnosti sa endoskopické postupy z dlhodobého hľadiska ešte neosvedčili. Je možné zvážiť ich využitie u vysokorizikových pacientov, pre ktorých by bol chirurgický výkon neúnosný, alebo tiež, podobne ako žalúdočný balón, ako most k chirurgickému výkonu. Na vyhodnotenie skutočného efektu endoskopických postupov bude potrebné analyzovať údaje z väčších súborov a z dlhodobého monitorovania.

Nechirurgická liečba

Na základe skúseností s liečbou žalúdočného krvácania embolizáciou ľavej žalúdočnej tepny, pri ktorej sa zníženie hmotnosti preukázalo ako vedľajší účinok, sa tento postup použil aj pri liečbe obezity. Katetrizácia sa vykonáva arteriálnym obehom, nevyžaduje celkovú anestéziu a účinok spočíva v relatívnej ischémii fundu žalúdka, čo vedie k hormonálnym zmenám s následným znížením hmotnosti [24]. Účinok je menší ako pri chirurgických alebo endoskopických výkonoch, ale je opakovateľný, nevyžaduje celkovú anestéziu a môže byť vhodnou alternatívou pre určitú skupinu pacientov. Dlhodobý efekt embolizácie nie je zatiaľ preukázaný.

Diskusia

Liečba obezity a najmä liečba ťažkej obezity nie je jednoduchá a napriek všetkým úspechom posledného desaťročia v tejto oblasti je ideál definovaný Alvarezom-Corderom v r. 2005 pravdepodobne ďaleko [25]. Prišli si, aby sme v 21. storočí nemuseli operovať a mali jednu zázračnú pilulku na liečbu. Zázraky sa nedejú len tak, a preto je potrebné trpezlivo hľadať nové postupy v prevencii a v medikamentóznej aj chirurgickej liečbe obezity. Miesto konzervatívnych postupov je jasne definované. Chirurgický výkon sa v súčasnosti považuje za najúčinnjšiu metódu schopnú navodiť významné zníženie hmotnosti, jej dlhodobé udržanie a zlepšenie alebo vyliečenie komorbidít [2]. Endoskopické postupy doteraz nespĺnili očakávania. Štandardné výkony sú definované a vykonávané vo veľkom počte po celom svete. Epidémia COVID-19 ukázala, že obezita je jedným z najvýznamnejších rizikových faktorov nepriaznivej situácie a bariatrickej/metabolickej chirurgii sa na celom svete venuje zvýšená pozornosť [1]. Našťastie to platí aj v Českej republike, v ktorej platby teraz odrážajú skutočnú situáciu. Hoci na Slovensku hradia zdravotné poisťovne bariatrické/metabolické operácie, ich vykonávanie nie je pre chirurgické pracoviská ziskové, a preto sa tento typ chirurgických výkonov presadzuje len pomaly.

Záver

Bariatrická/metabolická chirurgia je pevne etablovaná v terapeutickú kaskádu ako v súčasnosti najúčinnšia liečba ťažkej obezity s pozitívnymi dlhodobými účinkami na hmotnosť a komorbidity u dospelých populácie [2,3]. Štandardné postupy sú definované a vykonávané na celom svete vo veľkom počte (takmer 1 milión operácií ročne) [15]. Aj v Českej republike je to štandardná metóda liečby ťažkej obezity, hoci počet operácií v podstate stagnuje [7]. Je dobré, že bariatrické chirurgické centrá [26] sa u nás postupne etablujú a poskytujú komplexnú starostlivosť obéznym pacientom. Oceňujeme tiež prístup platiteľov zdravotnej starostlivosti, ktorí rešpektujú dôležitosť bariatrickej chirurgie a chirurgická liečba je plne hrazená z verejného zdravotného poisťenia. Očakávame, že v blízkej budúcnosti pribudnú aj pediatrickí pacienti vyžadujúci chirurgickú liečbu. Boli by sme radi, keby sa podmienky pre bariatrickú/metabolickú chirurgiu postupne zlepšovali, aby sme mohli neustále zvyšovať počet operácií podľa požiadaviek rastúceho počtu našich pacientov. Očakávame nové výsledky zo štúdií o endoskopickú bariatrickej/metabolickej chirurgii a presnejšiu definíciu jej významu v registri metód liečby ťažkej obezity.

Ďakujeme spoločnosti Facta Medica, s.r.o., a autorke Mgr. Alžbete Holéczyovej za poskytnutie obrazovej dokumentácie.

Autori práce vyhlasujú, že v súvislosti s témou, pôvodom a publikovaním tohto článku nie sú v konflikte záujmov a vytvorenie alebo uverejnenie článku nebolo podporené žiadnou farmaceutickou alebo inou zdravotníckou alebo firemnou spoločnosťou.

Podporené špecifickým výskumom na Masarykovej univerzite: MUNI/A/1133/2021.

Literatúra

1. Muscogiuri G, Pugliese G, Barrea L et al. Commentary: Obesity: The Achilles heel for COVID-19? *Metabolism* 2020; 108: 154251. Dostupné z DOI: <<http://dx.doi.org/10.1016/j.metabol.2020.154251>>.
2. Fried M, Yumuk V, Oppert JM et al. Interdisciplinary European guidelines on metabolic and bariatric surgery. *Obes Facts* 2013; 6(5): 449–468. Dostupné z DOI: <<http://dx.doi.org/10.1159/000355480>>.
3. DiLorenzo N, Antoniou SA, Batterham RL et al. Clinical practice guidelines of the European Association for Endoscopic Surgery (EAES) on bariatric surgery: update 2020 endorsed by IFSO-EC, EASO and ESPCOP. *Surg Endoscop* 2020; 34(6): 2332–2358. Dostupné z DOI: <<http://dx.doi.org/10.1007/s00464-020-07555-y>>.
4. Eisenberg D, Shikora SA, Aarts E et al. 2022 American Society for Metabolic and Bariatric Surgery (ASMBS) and International Federation for the Surgery of Obesity and Metabolic Disorders (IFSO): Indications for Metabolic and Bariatric Surgery. *SOARD* 2022; 1–12 (v tlači).
5. Bhandari M, Fobi MAL, Buchwald JN. Bariatric Metabolic Surgery Standardization (BMSS) Standardization of Bariatric Metabolic Procedures: World Consensus Meeting Statement. *Obes Surg* 2019; 29(Suppl 4): 309–345. Dostupné z DOI: <<http://dx.doi.org/10.1007/s11695-019-04032-x>>.
6. Welbourn R, Hollyman M, Kinsman R et al. Bariatric Surgery Worldwide: Baseline Demographic Description and One-Year Outcomes from the Fourth IFSO Global Registry Report 2018. *Obes Surg* 2019;

- 29(3): 782–795. Dostupné z DOI: <<http://dx.doi.org/10.1007/s11695-018-3593-1>>.
7. Kasalický M, Bařinka A, Āerny M et al. 10 let sleeve gastrectomy v Āeské republice. *Rozhl Chir* 2016; 95(12): 425–431.
8. Doleřalová K, Šrámková P, Fried M. Laparoskopická gastrická plikace v léčbě obezity a metabolických onemocnění. *Āas Lék Āes* 2020; 159(3–4): 144–146.
9. Holéczy P, Buřga M. Současná bariatricko-metabolická chirurgie. *Gastroent Hepatol* 2016; 70(6): 485–490.
10. Felsenreich DM, Kefurt R, Schermann M et al. Reflux, Sleeve Dilation, and Barrett's Esophagus after Laparoscopic Sleeve Gastrectomy: Long-Term Follow-Up. *Obes Surg* 2017; 27(12): 3092–3101. Dostupné z DOI: <<http://dx.doi.org/10.1007/s11695-017-2748-9>>.
11. Schauer PR, Bhatt DL, Kirwan JP et al. Bariatric Surgery versus Intensive Medical Therapy for Diabetes — 5-Year Outcomes. *N Engl J Med* 2017; 16; 376(7): 641–651. Dostupné z DOI: <<http://dx.doi.org/10.1056/NEJMoa1600869>>.
12. DeLuca M, Piatto G, Merola G et al. IFSO Update Position Statement on One Anastomosis Gastric Bypass (OAGB). *Obes Surg* 2021; 31(7): 3251–3278. Dostupné z DOI: <<http://dx.doi.org/10.1007/s11695-021-05413-x>>.
13. Sánchez-Pernaut A, Herrera MA, Ferré N et al. Long-Term Results of Single-Anastomosis Duodeno-ileal Bypass with Sleeve Gastrectomy (SADI-S). *Obes Surg* 2022; 32(3): 682–689. Dostupné z DOI: <<http://dx.doi.org/10.1007/s11695-021-05879-9>>.
14. Holéczy P. Bariatrická-metabolická chirurgia u diabetikov 2. typu. In: Fábryová L, Holéczy P et al. Diabezita: Diabetes a obezita – nerozlučné dvojčky. Brno: Facta Medica 2019; 133–152. ISBN 978–80–7345–601–6.
15. Angrisani L, Santonicola A, Iovino P et al. IFSO Worldwide Survey 2016: Primary, Endoluminal, and Revisional Procedures. *Obes Surg* 2018; 28(12): 3783–3794. Dostupné z DOI: <<http://dx.doi.org/10.1007/s11695-018-3450-2>>.
16. Emile SH, Mahdy T, Schou C et al. Systematic review of the outcome of single-anastomosis sleeve ileal (SASI) bypass in treatment of morbid obesity with proportion meta-analysis of improvement in diabetes mellitus. *Int J Surg* 2021; 92: 106024. Dostupné z DOI: <<http://dx.doi.org/10.1016/j.ijsu.2021.106024>>.
17. Melissas J, Taskin HE, Peirasmakis D et al. A Simple Food-Diverting Operation for Type 2 Diabetes Treatment. Preliminary Results in Humans with BMI 28–32 kg/m². *Obes Surg* 2017; 27(1): 22–29. Dostupné z DOI: <<http://dx.doi.org/10.1007/s11695-016-2251-8>>.
18. Fried M, Doleřalová K, Chambers AP et al. A novel approach to glycemic control in type 2 diabetes mellitus, partial jejunal diversion: pre-clinical to clinical pathway. *BMJ Open Diabetes Res Care* 2017; 5(1): e000431. Dostupné z DOI: <<http://dx.doi.org/10.1136/bmjdr-2017-000431>>.
19. Machytka E, Buřga M, ZonĀa P et al. Partial jejunal diversion using an incisionless magnetic anastomosis system: 1-year interim results in patients with obesity and diabetes. *Gastrointest Endosc* 2017; 86(5): 904–912. Dostupné z DOI: <<http://dx.doi.org/10.1016/j.gie.2017.07.009>>.
20. Dargent J. Novel Endoscopic Management of Obesity. *Clin Endosc* 2016; 49(1): 30–36. Dostupné z DOI: <<http://dx.doi.org/10.5946/ce.2016.49.1.30>>.
21. Jirapinyo P, McCarty T, Dolan RD et al. Effects of Endoscopic Bariatric and Metabolic Therapies on Nonalcoholic Fatty Liver Disease: A Systematic Review and Meta-analysis. *Clin Gastroenterol Hepatol* 2022; 20(3): 511–524. Dostupné z DOI: <<http://dx.doi.org/10.1016/j.cgh.2021.03.017>>.
22. Ruban A, Asharafian H, Teare JP. The EndoBarrier: Duodenal-jejunal Bypass Liner for Diabetes and Weight Loss. *Gastroenterol Res Pract* 2018; article ID 7823182. Dostupné z DOI: <<https://doi.org/10.1155/2018/7823182>>.
23. Reja D, Zhang C, Sarkar A. Endoscopic bariatrics: current therapies and future directions. *Transl Gastroenterol Hepatol* 2022; 7: 21. Dostupné z DOI: <<http://dx.doi.org/10.21037/tgh.2020.03.09>>.

24. Gunn AJ, Oklu R. Preliminary Observation of Weight Loss Following Left Gastric Artery Embolization in Humans. *J Obes* 2014; Article ID 185349. Dostupné z DOI: <<http://dx.doi.org/10.1155/2014/185349>>.

25. Alvarez-Cordero R. Will we still be cutting in the 21st century? *Obes Surg* 2005; 15(10): 1366–1367. Dostupné z DOI: <<http://dx.doi.org/10.1381/096089205774859218>>.

26. Česká obezitologická spoločnosť. Informace dostupné z WWW: <<https://www.obesitas.cz/pro-pacienty/?#map>>.