

Moderné trendy v lokálnej liečbe diabetickej nohy

Modern trends in local treatment of diabetic foot

Emil Martinka

Národný endokrinologický a diabetologický ústav, n. o., Ľubochňa

✉ doc. MUDr. Emil Martinka, PhD. | martinka@nedu.sk | www.nedu.sk

Doručené do redakcie 1. 4. 2019

Prijaté po recenzii 29. 4. 2019

Abstrakt

Diabetická noha (DN) je častou a medicínsky závažnou komplikáciou diabetes mellitus (DM) s významným sociálno-ekonomickým dopadom, ako aj dopadom na kvalitu života pacienta. Je najčastejšou (85 %) príčinou amputácií na dolných končatinách a spája sa s mortalitou na úrovni viacerých onkologických ochorení, čo zdôrazňuje nutnosť sa tejto problematike venovať a hľadať nové možnosti liečby. Na Slovensku bolo podľa údajov Národného centra zdravotníckych informácií (NCZI) v roku 2017 v diabetologických ambulanciách evidovaných 8 596 pacientov s DN s defektom (prevalencia 2,4 %) a 4 196 pacientov s anamnézou amputácie pre DN (prevalencia 1,19 %). Ročnú incidenciu DN s léziou NCZI uvádza na úrovni 1 325 nových prípadov (3,74/1 000 pacientov za rok/ptr) a incidenciu amputácií na úrovni 413 prípadov (1,17/1 000 ptr). Incidencia a prevalencia DN a amputácií pre DN na Slovensku sú teda porovnateľné, resp. nižšie ako najčastejšie uvádzaný priemer v európskych krajinách či USA v literatúre. Priame porovnanie týchto údajov je však limitované viacerými potenciálnymi vplyvmi a rozdielmi, napríklad definíciou vykazovaného stavu, počtom sledovaných udalostí u pacienta a pod. Charakteristickým medicínskym problémom DN je komplexnosť patofyziológie, a v dôsledku funkčných a anatomických zmien navodených diabetom a nasadajúcich procesov zlyhanie, resp. insuficiencia reparačných procesov, prechod do chronicity, neodpovedavosť na lokálnu liečbu, zvýšená bakteriálna záťaž patogénnym biofilmom, deficit rastových faktorov, zvýšený obsah a degradácia proteázami, urýchlené starnutie buniek, chronický zápal zťažujúci organizmus a ďalšie. Počas hojenia rana, resp. ulcerácia prechádza niekoľkými fázami, ktoré je možné pre zjednodušenie rozdeliť na fázu čistenia, resp. eliminácie infekcie, fázu granulácie a fázu epitelizácie. Základom liečby diabetickej ulcerácie je lokálne odľahčenie nohy, pravidelný mechanický či enzymolytický debridement, liečba infekcie, liečba ischémie, odľahčenie a vlhky preväz. Ak základná starostlivosť nepostačuje, ďalšími možnosťami je liečba podtlakom, topická aplikácia rastových faktorov, hyperbarická oxygenoterapia, a ďalšie metódy, ktorým sme sa venovali i iných publikáciách. Medzi postupy, ktoré sme do terapeutického armamentária zaradili len nedávno, patrí liečba pomocou vzdušnej plazmy a exogénneho oxidu dusnatého (NO) s využitím prístroja Plason, podpora viazajúcej epitelizácie aplikáciou biologickej hojivej membrány Amnioderm na báze lyofilizovanej ľudskej amniovej membrány a lokálne podávaný krém na báze kozieho kolostra s obsahom laktoferínu a iných biologicky aktívnych zložiek.

Kľúčové slová: diabetická noha – oxid dusnatý – Plason – Amnioderm – kozie kolostrum

Abstract

Diabetic foot (DF) is a frequent and medically serious complication of diabetes mellitus (DM) with significant socio-economic impact as well as impact on patient's quality of life. It is the most common (85%) cause of lower limb amputation and is associated with increased mortality which is comparable with cancer. This highlights the need to address this issue and seek new treatment options. According to data from the National Center of Health Information (NCZI), there were 8,596 (prevalence of 2.4%) of diabetic patients with DF with lesion and 4,196 (prevalence of 1.19%) of patients with a history of DF-amputation registered in Slovakia in 2017. The annual incidence of DF with a lesion was 1,325 new cases (3.74 /1,000 patients per year/PPY) and an incidence of amputations was 413 cases (1.17/1,000 PPY). Thus, the incidence and prevalence of DF and amputations for DF in Slovakia are comparable, or lower than the most commonly reported average in European countries or the US literature. However, direct comparison of these data is limited. The characteristic medical problem of DF is the complexity of pathophysiology, and, due to functional and physical changes induced by diabetes and the deploying processes, failure of repair process, transition to chronicity, non-responsiveness to local treatment, increased bacterial load by pathogenic biofilm, deficiency of growth factors, increased content and degradation by proteases, accelerated cell aging, chronic

inflammatory organism and others. During wound healing, ulceration passes through several phases, which can be divided into a purification phase/infection elimination, granulation phase and epithelialization phase. The basis of the treatment of diabetic ulcerations is local leg relief, regular mechanical or enzymolytic debridement, treatment of infection, treatment of ischemia, relief, moist dressing. If basic care is not enough, other options include vacuum therapy, topical application of growth factors, hyperbaric oxygen therapy, and other methods that we have dealt with in other publications. Procedures that have recently been included in our therapeutic armamentaria include treatment with air plasma and exogenous nitric oxide (NO), using Plason, promoting binding epithelialization by applying the Amnioderm lyophilized human amniotic membrane-based biological healing membrane and topical cream based on goat colostrum containing lactoferrin and other biologically active ingredients.

Key words: diabetic foot – nitric oxide – Plason – Amnioderm – goat colostrum

Diabetická noha ako závažný medicínsky a sociálno-ekonomický problém

Diabetická noha (DN) je častou a medicínsky závažnou komplikáciou diabetes mellitus (DM) s významným sociálno-ekonomickým dopadom, ako aj dopadom na kvalitu života pacienta. Je najčastejšou (85 %) príčinou amputácií na dolných končatinách a spája sa s mortalitou na úrovni viacerých onkologických ochorení [3,5,21,24], čo zdôrazňuje nutnosť sa tejto problematike venovať a hľadať nové možnosti liečby. Podľa práce Armstrong et al 2007 [3] predstavovala 5-ročná mortalita pacientov s neuropatickou ulceráciou 45 %, čo bolo viac ako v prípade karcinómu prostaty (8 %), karcinómu prsníka či Hodgkinovho lymfómu (18 %). Ešte vyššia mortalita bola u pacientov, ktorí sa podrobili amputácii, u ktorých predstavovala 47 %, a u pacientov s ischemickou ulceráciou (až 55 %), čo bolo viac ako pri karcinóme hrubého čreva (48 %). Podobne v systematickom prehľade autorov Jupiter et al 2016 bola 5-ročná mortalita pacientov s diabetickou ulceráciou približne 40% [24]. V nedávno publikovanej práci austrálskych autorov predstavovala 5-ročná mortalita 24,6 %, 10-ročná 45,4 % [50].

Epidemiologické údaje o prevalencii a incidencii diabetickej nohy a amputácii pre diabetickú nohu sú v literatúre pomerne rôznorodé a aj v rovnakých krajinách sa líšia podľa regiónu. Diabetická noha sa v priebehu života môže rozvinúť až u 15 % pacientov s DM [50], s incidenciou 1–4 % a prevalenciou 2,3–10,5 % (tab. 1). Incidencia amputácií sa uvádza v rozsahu 0,25–1,8 %/rok, resp. 0,64–13,7/1 000 pacientov za rok (ptr), najčastejšie však v rozsahu približne 2–5/1 000 ptr, pričom je vyššia u mužov a vo veku > 60 rokov a v prevahe sa jedná o neuropatické a neuroischemické ulcerácie [3,5,6,18,23,32,35,39,44,61]. Na Slovensku bolo podľa údajov Národného centra zdravotníckych informácií (NCZI) [41] v roku 2017 v diabetologických ambulanciách evidovaných 8 596 (2,4 %) pacientov s DN s defektom a 4 196 (1,19 %) pacientov s anamnézou amputácie pre DN. Ročná incidencia sa uvádza na úrovni 1 325 nových prípadov (3,74/1 000 ptr) a incidencia amputácií na úrovni 413 prípadov (1,17/1 000 ptr). Incidencia a prevalencia DN a amputácií pre DN na Slovensku sú teda porovnateľné, resp. nižšie ako najčastejšie uvádzaný priemer v európskych krajinách či USA v literatúre (tab. 1). Priame porovnanie týchto údajov je však limitované viacerými potenciálnymi vplyvmi a rozdielmi, napríklad defi-

niáciou vykazovaného stavu, počtom sledovaných udalostí u pacienta a pod.

Definíciou diabetickej nohy (DN) je viacero. Obvykle sa opisuje ako prítomnosť ulcerácií a iných deštruktívnych procesov alebo gangrény na nohe v dôsledku neuropatie alebo ischemie alebo iných dôsledkov postihnutia tkanív nohy v súvislosti s DM, ktoré môžu byť komplikované infekciou. Boulton definuje diabetickú nohu ako akúkoľvek patológiu, ktorá je priamym dôsledkom diabetu a jeho chronických komplikácií [5]. Ako diabetická noha sa teda označuje aj stav s dokumentovaným postihnutím tkanív nohy v dôsledku DM bez poruchy kožného krytu či zápalu, ktoré však toto riziko významne zvyšujú. Takými stavmi sú klinicky významná neuropatia, ischemia, deformity a deformácie nohy alebo trofické zmeny na koži. Takto DN definuje aj Slovenská diabetologická spoločnosť a Slovenská diabetologická asociácia [37], čo má význam aj z hľadiska preskripcie preventívnej obuvi pre pacientov s DM práve s cieľom prevencie rozvoja ulcerácií. Opakovaná traumatizácia nevhodnou obuvou sa stále pokladá za jeden z najvýznamnejších vyvolávajúcich faktorov vedúcich k vzniku ulcerácií v diabetickom teréne dolných končatin. Najčastejšie formy klasifikácie DN sú uvedené v tab. 2.1 a tab. 2.2.

Pred rokom sme v časopise Forum diabetologicum publikovali Interdisciplinárne štandardy diagnostiky a liečby DM, jeho komplikácií a najvýznamnejších sprievodných ochorení [37], v rámci ktorých sme sa venovali aj problematike a štandardom starostlivosti o diabetickú nohu [37]. V tejto publikácii sa venujeme najmä problematike chronických nehojácich sa neuropatických a neuroischemických ulcerácií a niektorým novším prístupom liečby, ktoré boli do terapeutického armamentária zaradené len nedávno. Jedná sa o liečbu pomocou vzdušnej plazmy a exogénneho oxidu dusnatého (NO), s využitím prístroja Plason, podporu viaznúcej epitelizácie aplikáciou biologickej hojivej membrány Amnioderm na báze lyofilizovanej ľudskej amniovej membrány a adjuvančný dressing na báze kozieho kolostra s obsahom laktoferínu a iných biologicky aktívnych zložiek s podporou granulácie a epitelizácie.

Chronické dlhodobé sa nehojace ulcerácie na nohách diabetikov

Charakteristickým medicínskym problémom diabetickej nohy je komplexnosť patofyziológie, zlyhanie, resp. insufi-

ciencia reparačných procesov, prechod do chronicity, neodpovedavosť na lokálnu liečbu, zvýšená tendencia k infekcii postihnutia hlbších štruktúr s častou účasťou multi-rezistentných kmeňov baktérií, chronický zápal zaťažujúci a vyčerpávajúci organizmus a ďalšie [4,9,12,13,16,33,51–53]. Chronická hyperglykémia oslabuje imunitnú odpoveď a je tiež spúšťačom viacerých procesov, ktoré vedú k prozápalovému, prooxidačnému a prodegradatívnemu stavu [4]. Medzi typické znaky chronických nehojajúcich sa defektov patria zvýšený obsah proteáz, zrýchlené starnutie buniek, zvýšená bakteriálna záťaž a tiež deficit rastových faktorov zúčastnených na hojení, ako sú PDGF, FGF, VEGF, EGF, NGF a GM-CSF, čo narúša prirodzený proces hojenia. Tkanivá nohy sú v dôsledku procesov, ako je glykácia, mikrobiálna infekcia, chronický zápal, neuropatia,

angiopatia, ischémia, degradácia proteázami funkčne aj anatomicky zmenené [4,9,12,13,16,33,51–53]. Zmenený je aj kožný mikrobióm, resp. mikrobióm ulcerácie, ktorý obsahuje zvýšený podiel patogénnych mikroorganizmov [22]. Tieto charakteristiky a zmeny vplyvajú aj na zmenenú odpovedavosť, resp. neodpovedavosť na liečbu a sú predmetom terapeutických intervencií.

Novšie možnosti lokálnej liečby chronickej diabetickej ulcerácie zaradené do terapeutického armamentária len nedávno

Počas hojenia rana, resp. ulcerácia prechádza niekoľkými fázami, ktoré pre zjednodušenie je možné rozdeliť na fázu čistenia, resp. eliminácie infekcie, fázu granulácie a fázu epitelizácie. V tab. 3 sú uvedené možnosti lokálnej

Tab. 1 | Prevalencia a incidencia syndrómu diabetickej nohy na Slovensku v porovnaní s údajmi v literatúre [3,5,6,18,23,32,35,39,44,61]

parameter	prevalencia 2017 podľa NCZI (%)	incidencia 2017 podľa NCZI n = nové prípady n/1 000 ptr (%/rok)	prevalencia podľa literatúry (%)	incidencia podľa literatúry n/1 000/rok (%/rok)
DN s defektom	2,42	n = 1 325 na 354 726 pacientov s DM/rok 3,74/1 000 ptr (0,37/rok)	2,3–10,5 (ČR 2012: 5,1)	UK: 7/1 000 (1–4 %)
amputačný výkon	1,18	n = 413 na 354 726 pacientov s DM/rok 1,16/1 000 ptr (0,16/rok)	ČR 2012: 1,23	0,25–1,8 ročne Švédsko: 1,92 ženy/1 000 ptr 1,97 muži/1 000 ptr (vs 0,22–0,24 osoby bez diabetu) UK: ženy: 2,51/1 000 ptr (vs 0,11 osoby bez diabetu) muži: 0,64–5,25 ptr (vs 0,03–0,24 osoby bez diabetu) Rusko: 2,1–13,7/1 000 ptr USA: 4–5/1 000 ptr

Tab. 2.1 | Klasifikácia diabetickej nohy podľa Wagnera

stupeň	charakteristika
0	neporušený kožný kryt, sú však prítomne rizikové faktory: zla glykemická kontrola, periférna neuropatia so stratou alebo oslabenou ochrannou nervovou citlivosťou, fajčenie, deformity a deformácie nohy, kožne zmeny ako hyperkeratóza, periférne arteriálne ochorenie, anamnéza ulcerácií, amputácia, poruchy zraku, ochorenie obličiek (obzvlášť dialýza)
1	povrchová ulcerácia
2	ulcerácia v subkutánnom tkanive, siahajúca k šľachám, kĺbu, kosti, ale bez ich postihnutia
3	hlboká ulcerácia s abscesom, flegmónou, osteomyelitickým postihnutím kosti či kĺbu
4	lokalizovaná povrchová gangréna (napr. prst, päta)
5	gangréna väčšej časti nohy

Tab. 2.2 | Klasifikácia diabetickej nohy podľa University of Texas (UT) klasifikácie

štádium	stupeň			
	0	1	2	3
A	preulceratívna alebo postulceratívna lézia, kompletne epitelizovaná	povrchová rana nezasahujúca šľachy, puzdrá ani kosť	rana penetrujúca do šliach alebo do puzdier	rana penetrujúca do kosti alebo kĺbu
B	s infekciou	s infekciou	s infekciou	s infekciou
C	s ischémiou	s ischémiou	s ischémiou	s ischémiou
D	s infekciou a ischémiou	s infekciou a ischémiou	s infekciou a ischémiou	s infekciou a ischémiou

liečby v jednotlivých štádiách hojenia [37]. Základom liečby diabetickej ulcerácie je lokálne odľahčenie nohy, pravidelný debridement, adekvátna liečba infekcie, liečba ischémie, odľahčenie a vlhký preväz. Ak základná starostlivosť nepostačuje, ďalšími možnosťami sú liečba podtlakom, topické rastové faktory, hyperbarická oxygenoterapia, živé kožné ekvivalenty [9,11,33,37] a ďalšie, ktorým sme sa venovali i iných publikáciách. Medzi najnovšie postupy, ktoré sme do terapeutického armamentária zaradili len nedávno, patrí liečba pomocou vzdušnej plazmy a exogénneho oxidu dusnatého (NO) s využitím prístroja Plason podporu viaznúcej epitelizácie aplikáciou biologickej hojivej membrány Amnioderm na báze lyofilizovanej ľudskej amniovej membrány a adjuvantný dressing na báze kozieho kolostra s obsahom laktoferínu a iných biologicky aktívnych zložiek s podporou granulácie a epitelizácie.

Liečba pomocou vzdušnej plazmy a exogénneho oxidu dusnatého

Oxid dusnatý (NO), prirodzene produkovaný napr. bunkami endotelu, je signálna molekula s viacerými biologickými účinkami, ako je napr. vazodilatačný a antiagregačný efekt, ale tiež silný antimikrobiálny efekt [20,29,30,40,48,54,55]. Na rozdiel od klasických neurotransmiterov nepôsobí prostredníctvom membránových receptorov, ale voľne difunduje do buniek. Je súčasťou signalizácie imunitných buniek a biochemických reakcií, ktorými imunitné bunky bojujú proti baktériám, hubám, vírusom či parazitom. Signalizácia prostredníctvom NO zasahuje široké spektrum procesov vrátane diferenciacie, proliferácie a apoptózy imunitných buniek a zvyšuje sekréciu protizápalových a proregeneračných cytokínov [20,29,30,40,48,54,55].

Jednou z oblastí používania NO sa v poslednej dobe stali aj dlhodobo sa nehojace rany vrátane neuropatic-

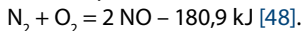
Tab. 3 | Možnosti lokálnej liečby diabetickej nohy

MOŽNOSTI LOKÁLNEJ LIEČBY		
eliminácia infekcie	podpora granulácie	podpora epitelizácie
odľahčenie končatiny		
debridement – mechanický – chirurgický – osmotický – enzymolytický (fibrinolysin, deoxyribonukleáza, napr. Fibrolan) – autolytický (napr. Purilon) – biologický (liečba larvami – „maggot therapy“)	vlhka preväzová metóda prípravky s obsahom kolagénu	vlhká preväzová metóda – silikónové preväzy
aktívne savé preväzy s dezinfekčnými účinkami (napr. s obsahom striebra, aktívneho uhlia) – antimikrobiálne preväzy s obsahom povidón jodátu – H ₂ O ₂ – chlorhexidín – kyselina chlórna	VAC (Vacuum Assisted Closure) – terapia riadeným podtlakom	preväzy s obsahom medu austrálskych včiel dressing s obsahom kozieho kolostra
lokálne ATB celková ATB liečba podľa stavu – aplikácia NO (kyslíčnik dusnatý) – Plason chirurgická drenáž, resekcia, expirácia infikovaného tkaniva (kosti)	rastové faktory aplikované lokálne alebo intralezionálne	– živé ekvivalenty kože (Apligraf), resp. lyofilizované hojivé biologické membrány (Amnioderm) uvoľňujúce do defektu rastové faktory, cytokíny, a iné látky podporujúce hojenie
amputačný výkon	granuláciu tiež podporuje: – oxygenoterapia – aplikácia NO (Plason) – larvoterapia – živé ekvivalenty kože (Apligraf), resp. lyofilizované hojivé biologické membrány (Amnioderm) uvoľňujúce do defektu rastové faktory, cytokíny, a iné látky podporujúce hojenie	pinch skin grafting plastiky dermo-epidermálne kožne plastiky

Väčšina infekcií diabetickej chodidla je polymikrobiálna s aeróbnymi grampozitívnymi kokami. Najčastejšími príčinnými organizmami sú stafylokoky a streptokoky. Rany bez dôkazu infekcie mäkkých tkanív alebo kosti nevyžadujú antibiotickú liečbu. Mnohé diabetickej defekty v dôsledku zlyhania reparačných procesov prechádzajú do chronicity. Pre chronické nehojace sa defekty sú charakteristické: funkčné aj anatomicke zmeny tkanív (glykácia), urýchlené starnutie buniek, zvýšená bakteriálna záťaž, infekcia, oslabená imunitná odpoveď, prozápalový, prooxidačný, prodegradatívny stav (dôsledky hyperglykémie), zvýšený obsah proteáz, deficit rastových faktorov a neodpovedavosť na liečbu

kých a neuroischemických ulcerácií na nohách diabetikov, ako aj venózne vredy predkolenia (ulcus cruris) post-amputačné, postoperačné a iné defekty [20,29,30,55].

Ako generátor exogénneho NO sa používa medicínsky prístroj Plason, ktorý NO produkuje z dusíka v atmosférickom vzduchu [20,29,30,55]. Vzduch z ovzdušia prístroj nasáva cez špeciálne zariadenie – tzv. manipulátor, v ktorom sa neustále tvorí elektrický oblúk. Vzduch, ktorý pozostáva z kyslíka (O₂) a dusíka (N₂), sa elektrickou „iskrou“ oblúka zapaluje pri 4 000 °C, pričom sa vytvorí vzdušná plazma, v ktorej syntézou kyslíka a dusíka vzniká NO, podľa rovnice:



Prostredníctvom súčasti prístroja Plason, tzv. manipulátora sa NO s prúdom plazmatického plynu aplikuje fúkaním priamo na ulceráciu, okolitú kožu, či iné miesto (obr.1). V rozsahu aplikácie ničí mikrobiálnu mikroflóru (baktérie, vírusy, plesne), stimuluje imunitný systém, inerváciu, angiogénezu a urýchľuje proces granulácie a epitelizácie. Jednotlivé účinky sú sumarizované v tab. 4.

Výhodou je priama lokálna aplikácia na „patologické ložisko“, čo umožňuje vyhnúť sa celkovým vedľajším nežiaducim účinkom. Ďalšou výhodou NO-terapie pri liečbe diabetických ulcerácií je schopnosť exogénneho NO prenikáť do hĺbky niekoľko milimetrov nielen cez povrch rany, ale aj cez neporušenú kožu a sliznice.

Liečba pomocou vzdušnej plazmy a exogénneho NO sa uplatňuje vo všetkých 3 fázach hojenia (čistiaca, granuláčna, epitelizačná) a je ju možné využiť prakticky pri všetkých typoch neuropatických a neuroischemických diabetických ulcerácií ako aj venózných ulcera cruris a zápalových prejavov okolitej kože [29,30,48,55].

Jednotlivé aplikácie trvajú obvykle v rozmedzí od 1 do 10 minút [15], čo závisí od charakteru a veľkosti defektu. Aplikácie sa realizujú v režime denných podaní, resp. 5-krát/týždeň v počte asi 5–100 aplikácií podľa povahy a veľkosti defektu, rozdelených do tzv. kurzov (10–12 aplikácií/kurz) [48].

Jednotlivé účinky NO je možné zosumarizovať nasledovne [20,29,30,40,48,54,55]:

- zlepšenie mikrocirkulácie, prejavuje antiagregačný a antikoagulačný účinok
- znižuje exsudáciu rany
- priamy baktericídny účinok, ako aj nepriamy prostredníctvom peroxynitritu tvoriaceho sa v tkanivách pri interakcii NO s superoxidaniómom (NO + O₂ → ONOO⁻)
- indukcia fagocytózy baktérií neutrofilmi a makrofágmi
- aktivácia antioxidantnej ochrany
- zvýšenie sekrécie protizápalových a proregeneračných cytokínov a faktorov angiogénezy
- zlepšenie nervovej vodivosti (neurotransmisie)
- regulácia špecifickej a nešpecifickej imunity
- priama indukcia proliferácie fibroblastov, rast krvných ciev, syntéza kolagénu, tvorba a dozrievanie granulocytárneho tkaniva, regenerácia epitelu
- regulácia apoptózy a prevencia patologického jazvenia

Využíva sa napr. v chirurgii hnisavých pooperačných rán, rán v teréne diabetu, pri rádio- alebo chemoterapii, u oslabených pacientov, v dermatológii pri liečbe hnisavých rán, abscesov, pri liečbe mastitídy, hydradenitídy, na komplikované a nekomplikované formy eryzipelu, trofické vredy venózneho alebo arteriálneho pôvodu, hnisavo-nekrotické poškodenia dolných končatín pri diabete a pri liečbe dekubitov. Príprava k autodermoplastike, svalovej a kožno-svalovej plastike, rany po sekvestrektómii, otvorené zlomeniny, genitálne kondilómy, dermatitída, ekzémy, psoriáza, skleroderma, sínusitída, flegmóna krku, akútne a chronické zápal stredného ucha, znížená alebo oslabená erekcia a iné.

Amnioderm

Amnioderm je hojivá biologická membrána – lyofilizovaný preparát z ľudskej amniovej membrány, ktorá je jedným z plodových obalov. Obsahuje viacero bioaktívnych molekúl, rastových faktorov, cytokínov či antimikrobiálnych látok podporujúcich prirodzené hojenie, k čomu prispieva aj svojou štruktúrou. Amniová membrána neexprimuje HLA-A, B a DR antigény vďaka čomu je Amnioderm neimunogénny [2] (tab. 5).

Amniová membrána pozostáva z piatich vrstiev – epitelálne bunky, bazálna membrána, kompaktná vrstva, vrstva tvorená fibroblastmi a tzv. spongiózna vrstva ktorou nasadá na chorion [34]. V amniových tkanivách sú 2 typy buniek, ktoré majú charakteristiky kmeňových buniek (pluripotenciu), a to amniové epitelálne bunky a amniové mezenchymálne stromálne bunky. Oba typy buniek preukázali schopnosť diferencovať sa na rôzne bunkové línie vrátane endotelových buniek, adipocytov, myogénnych buniek, neurogénnych buniek, chondrocytov, tendocytov alebo osteogénne bunky. Amniotické bunky a tkanivá majú tiež schopnosť vytvárať mezenchymálne tkanivá [17]. V samotnom procese podpory hojenia zohráva dôležitú úlohu bazálna membrána, extracelulárna matrix (sieť) zložená z makromolekúl tvorených okolitými bunkami, kolagén (najmä kolagénne vlákna typu IV, V a VII) čím vytvára biologické lešenie (biologic scaffold), ktoré podporuje migráciu buniek z okrajov rany (defektu) a ich proliferáciu. Je známe, že jednotlivé bioaktívne molekuly hrajú úlohu vo fyziologických procesoch zúčastnených na prirodzenom hojení rán a regenerácii tkanív.

Terapeutický potenciál hojivej membrány Amnioderm:

- poskytuje matricu pre migráciu buniek a proliferáciu [8]
- podporuje a urýchľuje proces hojenia rán [27]
- amniová membrána neexprimuje HLA-A, B a DR antigény, preto nedochádza k imunologickej reakcii [1]
- redukuje zápal [15]
- redukuje jazvovatenie [57]
- má antibakteriálne vlastnosti [28,56]
- posilňuje adhéziu buniek k bazálnej membráne, redukuje bolesť v mieste aplikácie [31], poskytuje prirodzenú biologickú bariéru [36,42]
- podporuje diferenciáciu epitelu

- obsahuje viacero základných rastových faktorov a cytokínov [47], vrátane epidermálneho rastového faktora (EGF), bazálneho fibroblastového rastového faktora (bFGF), rastového faktora keratinocytov, transformačného rastového faktora (TGF α a TGF β), nervového rastového faktora a rastového (NGF) faktora hepatocytov (HGF), VEGF, PDGF, PlGF, interleukíny (IL10, IL4, IL8, IL6), inhibítory metaloproteinázy, laminín (podieľa sa na pevnosti amniovej membrány), fibronektín (posilňuje bunkovú adhéziu a zároveň sa viaže na ostatné biomolekuly)

Použitie amniovej membrány sa ukázalo ako prospešné pri liečbe popálenín, poranení kože, chronických neuropatických rán, povrchových rán rohovky, pri zubnej aplikácii, ortopedickej, neurochirurgickej aplikácii a ako prirodzený dresing [15,17,26,38,57].

Amnioderm sa kladie priamo na okraje a spodinu vopred pripraveného vygranulovaného defektu. Po priložení sa aktivuje navlhčením fyziologickým alebo Ringerovým roztokom. Bioaktívne látky tak uvoľňuje priamo do defektu. Membrána sa nakladá a ponecháva približne 7 dní. Krytie má 2 vrstvy: pímrne krytie silikónovým previazom, ktoré sa ponecháva bez výmeny celých 7 dní, a sekundárny previaz, ktorý je možné meniť obdeň. Liečba sa môže opakovať, obvykle nepresahuje 5–10 podaní (obr. 2).

S prípravkom Amnioderm máme takmer 2-ročné skúsenosti s využitím u viac ako 30 hospitalizovaných, resp. ambulantných pacientov s DM1T ako aj DM2T s defektmi na nohách, resp. predkolení. Jednalo sa v prevahe o dlhodobu sa nehojace chronické neuropatické a neuroischemické ulcerácie, venózne ulcerácie a postnekrotické ulcerácie v štádiu viaznucej epitelizácie, u ktorých bežné metódy. Podmienkou pre použitie prípravku bola neprítomnosť infekcie a klinicky závažnej ischémie končatiny. Úspešnosť liečby sa dosahuje u > 90 % pacientov, pričom efekt stimulácie epitelizačného procesu z okrajov defektu sa objavuje už po prvom podaní prípravku. Priaznivý efekt sa prejavuje aj na spodine defektu ako dobre prekrvené, primerane vlhké viabilné granulácie bez povlaku, a teda vhodný terén pre pokračujúcu epitelizáciu. Počas liečby neboli zaznamenané žiadne subjektívne ťažkosti, napr. bolesť, či iné prejavy, ani nežiaduce účinky v zmysle infekcie, alergickej či chemickej reakcie v rozsahu ulcerácie ani okolitého tkaniva. Neboli zaznamenané ani žiadne celkové prejavy či nežiaduce účinky.

Dresing s obsahom kozieho kolostra

Podstatou aplikácie lokálnych dresingov je vytvoriť vhodné prostredie pre hojenie ulcerácií. Za týmto účelom sa využíva niekoľko prístupov, ako redukcia bakteriálnej záťaže, udržiavanie vlhkeho prostredia, dodávanie rastových faktorov či eliminácia faktorov, ktoré hojenie spomaľujú. Medzi najčastejšie používané lokálne antimikrobiálne pôsobiacie látky patrí povidon-jodát, peroxid

vodíka, chlorhexidin, preväzy s obsahom striebra a pod. Vlhké krytie vytvára vhodné prostredie pre hojacu sa ranu, pomáha pri autolytickom debridemente, pri podpore granulácie a epitelizácie [25,43]. Zmyslom kolagénových dresingov je zas poskytnúť maticu (biologické lešenie) pre migráciu fibroblastov a keratinocytov cez povrch defektu. Tieto dresingy tiež podporujú fibroblasty v produkcii a depozícii vlákien kolagénu a elastínu a extracelulárnej matrix [19,46]. Kolagénové dresingy môžu vyvážovať aj nadbytok matrix metaloproteáz, ktoré napadajú prirodzený kolagén, čo je typické pre chronické defekty, a pomáhať tak pri tvorbe prirodzeného kolagénu v rane.

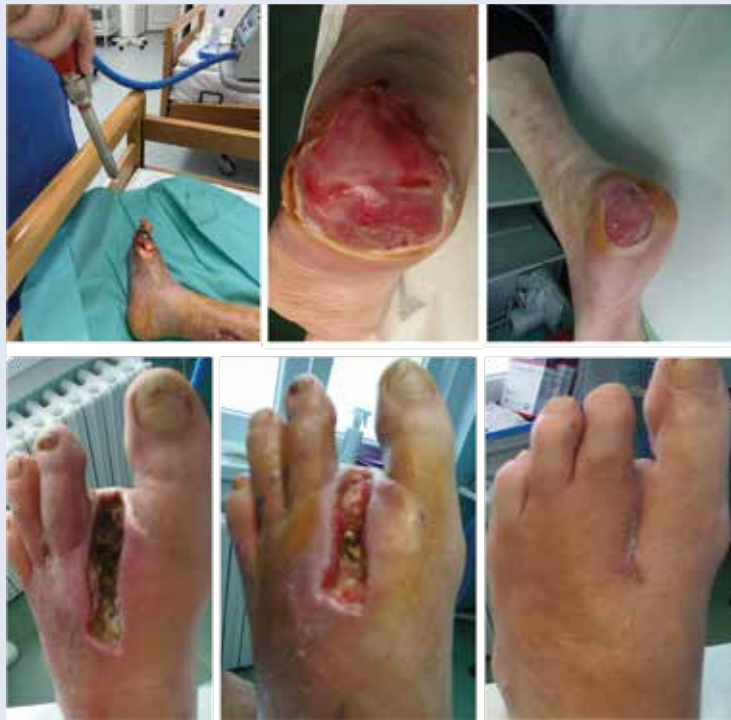Pre adjuvantnú liečbu vo fáze podpory granulácie a epitelizácie sa s úspechom využívajú aj dresingy s obsahom kozieho kolostra [7], ktoré je bohatým zdrojom bioaktívnych látok, ako sú imunoglobulíny, antimikrobiálne peptidy, α -laktalbumíny, rastové faktory (EGF, TGF, IGF, FGF), enzýmy a laktoferín, ktoré prirodzene chránia pred vznikom zápalových ochorení, napomáhajú hojeniu a obnove tkanív. Pozitívne účinky tejto prírodnej suroviny sa podieľajú na celkovej zmene kožného mikrobiómu a napomáhajú tak liečbe rozmanitého spektra kožných diagnóz [7,49], čo autorovi potvrdil pri osobnej komunikácii aj prof. MUDr. V. Hegyi, Ph.D., z Inštitútu klinickej a experimentálnej dermatovenerológie, s.r.o., v Bratislave (www.dermatology.sk). Prípravky s obsahom kozieho kolostra okrem toho spomaľujú starnutie pokožky, a preto sa využívajú aj v modernej tzv. anti-ageing starostlivosti. Jednou z najúčinnjších biologicky aktívnych látok hojne obsiahnutých v kolostru je laktoferín – esenciálny komponent vrodenej imunity. Je prítomný v exokrinných sekrétoch, ako sú slzy, sliny, mlieko, kolostrum. Laktoferín prejavuje viaceré účinky, ako je antimikrobiálny (narúša membrány niektorých typov baktérií, chlamýdií, kvasiniek, plesní), protizápalový, ako aj antioxidačný účinok. Napomáha upravovať kožný mikrobióm [7,49].

V našej praxi využívame krém s obsahom kozieho kolostra ako dresing pre udržiavanie vhodného prostredia pre hojacu sa ranu vo fáze granulácie a epitelizácie. Prípravok v kombinácii so štandardnou liečbou v porovnaní so stavom pred aplikáciou kolostra prispieva k podpore epitelizácie z okrajov defektu, udržiavaniu čistej nepovlečenej spodiny s primeranou vlhkosťou a tiež k redukcii tvorby hyperkeratóz v okolí ulcerácie. Podpora hojenia formou dresingu s obsahom kolostra bola opakovane dokumentovaná aj v literatúre [14,25,31,45].

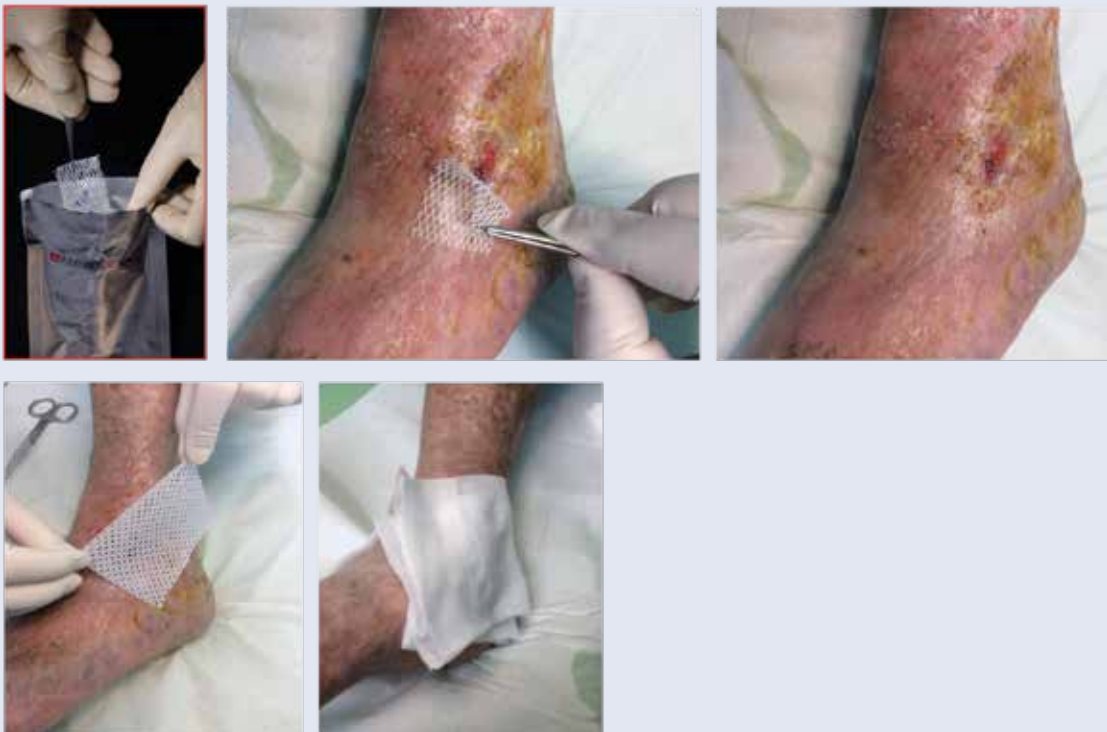Literatúra

1. Acosta JB, Savigne W, Valdez C et al. Epidermal growth factor intralésional infiltrations can prevent amputation in patients with advanced diabetic foot wounds. *Int Wound J* 2006; 3(3): 232–239. Dostupné z DOI: <<http://dx.doi.org/10.1111/j.1742-481X.2006.00237.x>>.
2. Akle CA, Adinolfi M, Welsh KI et al. Immunogenicity of human amniotic epithelial cells after transplantation into volunteers. *Lancet* 1981; 2(8254): 1003–1005.

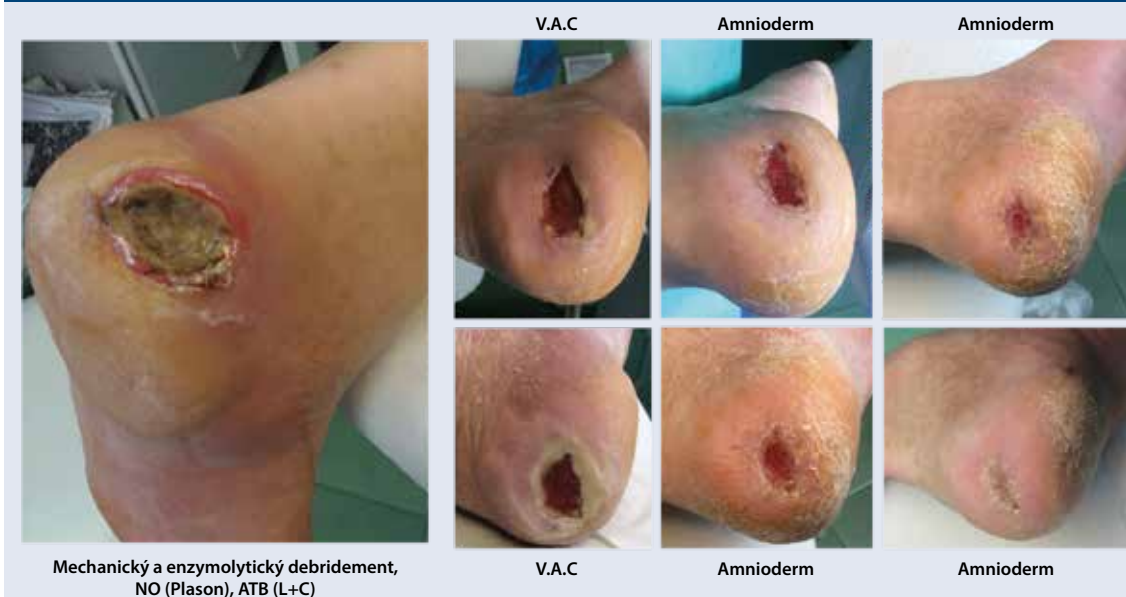Obr. 1 | Aplikácia vzdušnej plazmy a oxidu dusnatého



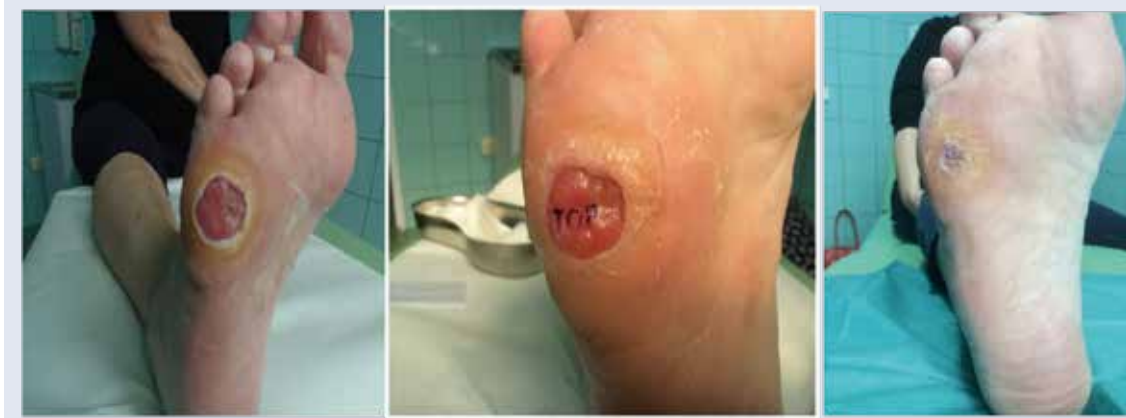Obr. 2a | Liečba hojivou membránou Amnioderm. Naloženie membrány



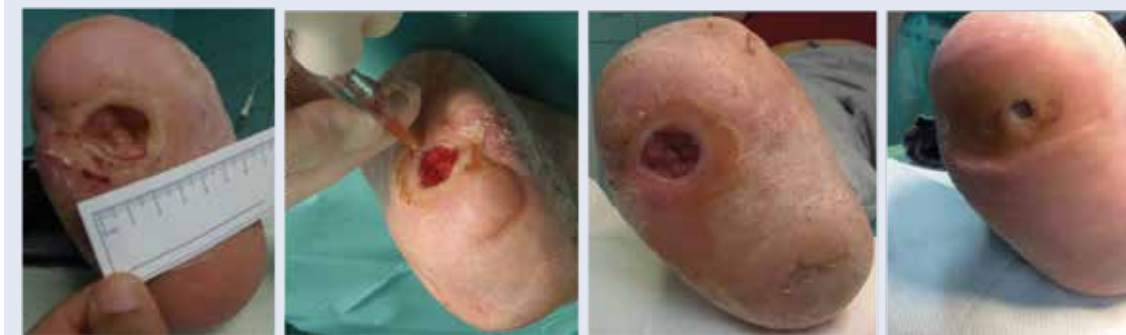Obr. 2b | Liečba hojivou membránou Amnioderm. Stimulácia epitelizácie neuroischemickej ulcerácie



Obr. 2c | Liečba hojivou membránou Amnioderm. Stimulácia epitelizácie chronickej neuropatickej ulcerácie



Obr. 3 | Instilácia Heberprotu-P do spodiny a okrajov dlhodobo sa nehojacej neuropatickej ulcerácie



3. Armstrong DG, Wrobel J, Robbins JM. Guest Editorial: are diabetes-related wounds and amputations worse than cancer? *Int Wound J* 2007; 4(4): 286–287. Dostupné z DOI: <<http://dx.doi.org/10.1111/j.1742-481X.2007.00392.x>>.
4. Berlanga-Acosta J, Fernández-Montequín J, Valdés-Pérez Cet al. Diabetic Foot Ulcers and Epidermal Growth Factor: Revisiting the Local Delivery Route for a Successful Outcome. *Biomed Res Int* 2017; 2017: 2923759. Dostupné z DOI: <<http://dx.doi.org/10.1155/2017/2923759>>.
5. Boulton AJM. The diabetic foot. *Medicine* 2015; 43(1): 33–37. Dostupné z DOI: <<https://doi.org/10.1016/j.mpmed.2014.10.006>>.
6. Borssén B, Bergenheim T, Lithner F. The epidemiology of foot lesions in diabetic patients aged 15–50 years. *Diabet Med* 1990; 7(5): 438–444.
7. Capramedic. Dostupné z WWW: <<http://www.dermatology.sk/capramedic.php>>.
8. Cornwell KG, Landsman A, James KS. Extracellular matrix biomaterials for soft tissue repair. *Clin Podiatr Med Surg* 2009; 26(4): 507–23. Dostupné z DOI: <<http://dx.doi.org/10.1016/j.cpm.2009.08.001>>.
9. Dinh T, Elder S. Delayed wound healing in diabetes: considering future treatments *Diabetes Manage* 2011; 1(5): 509–519. Dostupné z DOI: <<http://dx.doi.org/10.2217/DMT.11.44>>.
10. Fernández-Montequín JI, Betancourt BY, Leyva-Gonzalez G et al. Intralesional administration of epidermal growth factor-based formulation (Heberprot-P) in advanced diabetic foot ulcer: Treatment up to complete wound closure. *Int Wound J* 2009; 6(1): 67–72. Dostupné z DOI: <<http://dx.doi.org/10.1111/j.1742-481X.2008.00561.x>>.
11. Fernández-Montequín JI, Valenzuela-Silva CM, Díaz OG et al. Intralesional injections of recombinant human Epidermal growth factor promote granulation and healing in advanced diabetic foot ulcers. Multicenter, randomized, placebo-controlled, double blind study. *Int Wound J* 2009; 6(6): 432–443. Dostupné z DOI: <<http://dx.doi.org/10.1111/j.1742-481X.2009.00641.x>>.
12. Fisman EZ, Adler Y, Tenenbaum A. Biomarkers in cardiovascular diabetology: interleukins and matrixins. *Adv Cardiol* 2008; 45: 44–64. Dostupné z DOI: <<http://dx.doi.org/10.1159/000115187>>.
13. Gibbons G, Eliopoulos GM. Infection of the diabetic foot. In: Kozak GP et al (eds). *Management of Diabetic Foot Problems*. Saunders: Philadelphia, PA, USA 1984. ISBN 13: 978-0721612843.
14. Guaragna MA, Albanesi M, Stefani S et al. The effectiveness of oral goat colostrum in the treatment of patients with type 2 diabetes mellitus: our preliminary experience. *Clin Ter* 2013; 164(2): 111–114. Dostupné z DOI: <<http://dx.doi.org/10.7417/CT.2013.1527>>.
15. Hao Y1, Ma DH, Hwang DG et al. Identification of antiangiogenic and antiinflammatory proteins in human amniotic membrane. *Cornea* 2000; 19(3): 348–352.
16. Hatanaka E, Monteagudo PT, Marrocos MS et al. Neutrophils and monocytes as potentially important sources of proinflammatory cytokines in diabetes. *Clin. Exp. Immunol* 2006; 146(3): 443–447. Dostupné z DOI: <<http://dx.doi.org/10.1111/j.1365-2249.2006.03229.x>>.
17. Heckmann N, Auran R, Mirzayan R1. Application of Amniotic Tissue in Orthopedic Surgery. *Am J Orthop (Belle Mead NJ)* 2016; 45(7): E421-E425.
18. Holman H, Young RJ, Jeffcoate WJ: Variation in the recorded incidence of amputation of the lower limb in England. *Diabetologia* 2012; 55(7): 1919–1925. Dostupné z DOI: <<http://dx.doi.org/10.1007/s00125-012-2468-6>>.
19. Holmes C, Wrobel JS, Maceachern MP et al. Collagen-based wound dressings for the treatment of diabetes-related foot ulcers: a systematic review. *Diabetes Metab Syndr Obes* 2013; 6: 17–29. Dostupné z DOI: <<http://dx.doi.org/10.2147/DMSO.S36024>>.
20. Chesnokova NB, Gundorova RA, Kvasha OI et al. An experimental substantiation of nitric-oxide containing gas flow in the treatment of eye traumas. *Vestn Ross Akad Med Nauk* 2003; (5): 40–44.
21. Jeyaraman K, Berhane T, Hamilton M et al. Mortality in patients with diabetic foot ulcer: a retrospective study of 513 cases from a single Centre in the Northern Territory of Australia. *BMC Endocr Disord*. 2019; 19(1): 1. Dostupné z DOI: <<http://dx.doi.org/10.1186/s12902-018-0327-2>>.
22. Jneid J1, Cassir N1, Schuldiner S et al. Dostupné z DOI: Exploring the Microbiota of Diabetic Foot Infections With Culturomics *Front Cell Infect Microbiol* 2018; 8: 282. Dostupné z DOI: <<http://dx.doi.org/10.3389/fcimb.2018.00282>>.
23. Johannesson A1, Larsson GU, Ramstrand N et al. Incidence of lower-limb amputation in the diabetic and nondiabetic general population: a 10-year population-based cohort study of initial unilateral and contralateral amputations and reamputations. *Diabetes Care* 2009; 32(2): 275–280. Dostupné z DOI: <<http://dx.doi.org/10.2337/dc08-1639>>.
24. Jupiter DC, Thorud JC, Buckley CJ et al. The impact of foot ulceration and amputation on mortality in diabetic patients. I: From ulceration to death, a systematic review. *Int Wound J* 2016; 13(5): 892–903. Dostupné z DOI: <<http://dx.doi.org/10.1111/iwj.12404>>.
25. Kavitha KV, Tiwari S, Purandare VB et al. Choice of wound care in diabetic foot ulcer: A practical approach. *World J Diabetes* 2014; 5(4): 546–556. Dostupné z DOI: <<http://dx.doi.org/10.4239/wjcd.v5.i4.546>>.
26. Keck CW. The United States and Cuba — Turning Enemies into Partners for Health. *N Engl J Med* 2016; 375(16): 1507–1509. Dostupné z DOI: <<http://dx.doi.org/10.1056/NEJMp1608859>>.
27. Kim JS, Kim JC, Na BK et al. Amniotic membrane patching promotes healing and inhibits proteinase activity on wound healing following acute corneal alkali burn. *Exp Eye Res* 2000; 70(3): 329–337. Dostupné z DOI: <<http://dx.doi.org/10.1006/exer.1999.0794>>.
28. King AE, Paltoo A, Kelly RW et al. Expression of natural antimicrobials by human placenta and fetal membranes. *Placenta* 2007; 28(2–3): 161–169. Dostupné z DOI: <<http://dx.doi.org/10.1016/j.placenta.2006.01.006>>.
29. Khrupkin VI, Zudilin AV, Pisarenko LV et al. Local application of low-energy aerial and argon plasma in the treatment of suppurative wounds and trophic ulcers. *Vestn Khir Im I I Grek* 2001; 160(2): 39–45.
30. Khrupkin VI, Pisarenko LV, Slostin SM et al. Use of physical plasma in surgery of wounds and wound complications. *Vestn Khir Im I I Grek* 1998; 157(2): 43–47.
31. Kshirsagar AY, Vekariya MA, Gupta V et al. A comparative study of colostrum dressing versus conventional dressing in deep wounds. *J Clin Diagn Res* 2015; 9(4): PC01-PC04. Dostupné z DOI: <<http://dx.doi.org/10.7860/JCDR/2015/12004.5739>>.
32. Kumar S, Ashe HA, Parnell LN et al. The prevalence of foot ulceration and its correlates in type 2 diabetic patients: a population-based study. *Diabet Med* 1994; 11(5): 480–484.
33. Lazarus GS, Cooper DM, Knighton DR et al. Definitions and guidelines for assessment of wounds and evaluation of healing. *Arch. Dermatol* 1994; 130(4): 489–493.
34. López-Valladares MJ, Rodríguez-Ares TM, Touriño R et al. Donor age and gestational age influence on growth factor levels in human amniotic membrane. *Acta Ophthalmol* 2010; 88(6): e211–216. Dostupné z DOI: <<http://dx.doi.org/10.1111/j.1755-3768.2010.01908.x>>.
35. Manes C, Papazoglou N, Sossidou E et al. Prevalence of diabetic neuropathy and foot ulceration: identification of potential risk factors—a population-based study. *Wounds* 2002; 14(1): 11–15.
36. Marme I, Pottier N, Sainthillier JM et al. Use of amniotic membrane transplantation in the treatment of venous leg ulcers. *Wound Repair Regen* 2007; 15(4): 459–464. Dostupné z DOI: <<http://dx.doi.org/10.1111/j.1524-475X.2007.00252.x>>.
37. Martinka E, Tkáč I, Mokán M (eds). Interdisciplinárne štandardy diagnostiky a liečby diabetes mellitus, jeho komplikácií a najvýznamnejších sprievodných ochorení. *Forum Diab* 2018; 7(2; Suppl 1): 5–153.
38. Moghazy AM, Abbas AH. Assessment of amniotic and polyurethane membrane dressings in the treatment of burns. *Burns* 2010; 36: 703–710. Dostupné z DOI: <[10.1016/j.burns.2009.09.003](http://dx.doi.org/10.1016/j.burns.2009.09.003)>.
39. Moxey W, Gogalniceanu P, Hincliffe RJ et al. Lower extremity amputations – a review of global variability in incidence. *Diabet Med* 2011; 28(10): 1144–1153. Dostupné z DOI: <<http://dx.doi.org/10.1111/j.1464-5491.2011.03279.x>>.
40. Napoli C, Paolisso G, Casamassimi A et al. Effects of Nitric Oxide on Cell Proliferation: Novel Insights. *J Am Coll Cardiol* 2013; 62(2): 89–95. Dostupné z DOI: <<http://dx.doi.org/10.1016/j.jacc.2013.03.070>>.

41. NCZI. Dostupné z WWW: Dostupné z DOI: <<http://www.nczisk.sk/Documents/publikacie/2017/zs1811.pdf>>.
42. Niknejad H, Peirovi H, Jorjani M et al. Properties of the amniotic membrane for potential use in tissue engineering. *Eur Cell Mater* 2008; 15: 88–99.
43. Ono I, Gunji H, Zhang JZ et al. Studies on cytokines related to wound healing in donor site wound fluid. *J Dermatol Sci* 1995; 10(3): 241–245. Dostupné z DOI: <[http://dx.doi.org/10.1016/0923-1811\(95\)0454-Z](http://dx.doi.org/10.1016/0923-1811(95)0454-Z)>.
44. Paisey RB, Abbott A, Levenson R, et al. and the South-West Cardiovascular Strategic Clinical Network peer diabetic foot service review team Diabetes-related major lower limb amputation incidence is strongly related to diabetic foot service provision and improves with enhancement of services: peer review of the South-West of England. *Diabet Med* 2018; 35(1): 53–62. Dostupné z DOI: <<http://dx.doi.org/10.1111/dme.13512>>.
45. Panigrahi AK, Sahoo MK, Mohapatra S et al. Role of Bovine Colostrum in Healing of Chronic Non-Healing Ulcers – A Clinical Study. *J Med Sci Clin Res* 2018; 6(11): 2014–2017. Dostupné z DOI: <<https://dx.doi.org/10.18535/jmscr/v6i11.37>>.
46. Park YJ, Hwang Y, Park KH: Collagen Dressing in the Treatment of Diabetic Foot Ulcer: A Prospective, Randomized, Placebo-Controlled, Single-Center Study. *J Foot Ankle* 2016. Dostupné z DOI: <<https://doi.org/10.1177/2473011416500080>>.
47. Parolini O, Solomon A , Evangelista M et al. Human term placenta as a therapeutic agent: from the first clinical applications to future perspectives. In: Berven E, Freberg A (eds). *Human placenta: structure and development, Circulation and Functions (Pregnancy and Infants: Medical, Psychological and Social Issues)*. Nova Science: Hauppauge, New York: 2010: 1–48. ISBN 978-160876457.
48. Plason. Dostupné z WWW: <<http://www.biorelax.sk/?l1=plason>>.
49. Rachman AB, Maheswari RRA, Bachroem MS. Composition and Isolation of Lactoferrin from Colostrum and Milk of Various Goat Breeds. *Procedia Food Sci* 2015; 3: 200–210. Dostupné z DOI: <<http://dx.doi.org/10.1016/j.profoo.2015.01.022>>.
50. Reiber GE. The epidemiology of foot ulcers and amputations in the diabetic foot. In: Bowker JH, Pfeiter MA (eds). *Levin and o'Neal's The Diabetic Foot*. 6th ed. Mosby: St Louis 2001: 13–32. ISBN 978-1556644719.
51. Reiber GE, Lipsky BA, Gibbons GW. The burden of diabetic foot ulcers. *Am J Surg* 1998, 176(2A Suppl): S5–S10.
52. Reiber GE, Vileikyte L, Boyko EJ et al. Causal pathways for incident lower-extremity ulcers in patients with diabetes from two settings. *Diabetes Care* 1999; 22(1): 157–162.
53. Shaw JE, Boulton AJ. The pathogenesis of diabetic foot problems: an overview. *Diabetes* 1997; 46(Suppl 2): S58–S61.
54. Schairer DO, Chouake JS, Nosanchuk JD, Friedman AJ. The potential of nitric oxide releasing therapies as antimicrobial agents. *Virulence* 2012; 3(3): 271–279. Dostupné z DOI: <<http://dx.doi.org/10.4161/viru.20328>>.
55. Shekhter AB, Serezhenkov VA, Rudenko TG et al: Beneficial effect of gaseous nitric oxide on the healing of skin wounds. *Nitric oxide* 2005; 12(4): 210–219. Dostupné z DOI: <<http://dx.doi.org/10.1016/j.niox.2005.03.004>>.
56. Talmi Y, Sigler U, Inge E et al. Antibacterial properties of human amniotic membranes. *Placenta* 1991; 12(3): 285–288.
57. Tseng SC, Li DQ, Ma X. Suppression of transforming growth factor-beta isoforms, TGF-beta receptor type II, and myofibroblast differentiation in cultured human corneal and limbal fibroblasts by amniotic membrane matrix. *J Cell Physiol* 1999; 179(3): 325–335. Dostupné z DOI: <[http://dx.doi.org/10.1002/\(SICI\)1097-4652\(199906\)179:3<325::AID-JCP10>3.0.CO;2-X](http://dx.doi.org/10.1002/(SICI)1097-4652(199906)179:3<325::AID-JCP10>3.0.CO;2-X)>.
58. Uruakpa FO, Ismond MAH, Akobundu EN. Colostrum and its benefits: A review. *Nutr Res* 2002; 22(6): 755–767. Dostupné z DOI: <[https://doi.org/10.1016/S0271-5317\(02\)00373-1](https://doi.org/10.1016/S0271-5317(02)00373-1)>.
59. Valenzuela-Silva CM, Tuero-Iglesias AD, García-Iglesias E et al. Granulation Response and Partial Wound Closure predict Healing in Clinical Trials on Advanced Diabetes Foot Ulcers Treated with Recombinant, Human Epidermal Growth Factor. *Diabetes Care* 2013; 36(2): 210–215. Dostupné z DOI: <<http://dx.doi.org/10.2337/dc12-1323>>.
60. Yera-Alos IB, Alonso-Carbonell L, Valenzuela-Silva CM et al. Active post-marketing surveillance of the intralesional administration of human recombinant epidermal growth factor in diabetic foot ulcers. *BMC Pharmacol Toxicol* 2013; 14: 44. Dostupné z DOI: <<http://dx.doi.org/10.1186/2050-6511-14-44>>.
61. Yorkshire and Humber Public Health Observatory YHPHO. Diabetes footcare activity profiles. *Diabetes Health Intelligence* 2016. Dostupné z WWW: <<https://www.gov.uk/guidance/phe>>.
62. López-Saura PA, Yera-Alos IB, Valenzuela-Silva C et al. Medical Practice Confirms Clinical Trial Results of the Use of Intralesional Human Recombinant Epidermal Growth Factor in Advanced Diabetic Foot Ulcers. *Adv Pharmacoeconom Drug Safety* 2013; 2(2): 128. Dostupné z DOI: <<http://doi:10.4172/2167-1052.1000128>>.
63. Reber GE, Pecoraro RE, Koepsell TD. Risk factors for amputation in patients with diabetes mellitus. A case – control study. *Ann Intern Med* 1992; 117(2): 97–105.
64. Berlanga-Acosta J, Gavilondo-Cowley J, García del Barco-Herrera D et al. Epidermal Growth Factor (EGF) and Platelet-Derived Growth Factor (PDGF) as tissue healing agents: clarifying concerns about their possible role in malignant transformation and tumor progression. *J Carcinogene Mutagene* 2011; 2: 115. Dostupné z DOI: <<http://doi:10.4172/2157-2518.1000115>>.
65. Martinka E. Kardiovaskulárna morbidita a mortalita pacientov s diabetes mellitus 2. typu na Slovensku. Výsledky štúdie NEFRITI II. Edukačný portál SDiA 2019. Dostupné z WWW: <<http://lekar.sdia.sk/sdia-lekarske-profesne-zdruzenie-aktuality/170/kardiovaskularna-morbidita-a-mortalita-pacientov-s-diabetes-mellitus-2-typu-na-slovensku-vysledky-studie-nefriti-ii/>>.
66. Bashir O, Fitzgerald AJ, Berlanga-Acosta J. Effect of epidermal growth factor administration on intestinal cell proliferation, crypt fission and polyp formation in multiple intestinal neoplasia (Min) mice. *Clin Sci (Lond)* 2003; 105(3): 323–330. Dostupné z DOI: <<http://doi:10.1042/CS20030023>>.
67. Knowles AF, Salas Prato M, Villela J. Epidermal growth factor inhibits growth while increasing the expression of an ecto-calcium-AT-Pase of a human hepatoma cell line. *Biochem Biophys Res Commun* 1985; 126(1): 8–14.
68. Barnes DW. Epidermal growth factor inhibits growth of A431 human epidermoid carcinoma in serum-free culture. *J Cell Biol* 1982; 93(1): 1–4. Dostupné z DOI: <<http://doi:10.1083/jcb.93.1.1>>.